VETAGRO SUP
CAMPUS VETERINAIRE DE LYON

Année 2019 - Thèse n° 104

CONNAISSANCES ACTUELLES EN DERMATOLOGIE DU COBAYE ET ILLUSTRATIONS PAR QUELQUES CAS CLINIQUES

THESE

Présentée à l'UNIVERSITE CLAUDE-BERNARD - LYON I
(Médecine - Pharmacie)
et soutenue publiquement le 29 novembre 2019
pour obtenir le grade de Docteur Vétérinaire

par

BUISSON Margaux

VETAGRO SUP
CAMPUS VETERINAIRE DE LYON

Année 2019 - Thèse n° 104

CONNAISSANCES ACTUELLES EN DERMATOLOGIE DU COBAYE ET ILLUSTRATIONS PAR QUELQUES CAS CLINIQUES

THESE

Présentée à l'UNIVERSITE CLAUDE-BERNARD - LYON I
(Médecine - Pharmacie)
et soutenue publiquement le 29 novembre 2019
pour obtenir le grade de Docteur Vétérinaire

par

BUISSON Margaux

Liste des Enseignants du Campus Vétérinaire de Lyon *(01-09-2019)*

ABITBOL	Marie	DEPT-BASIC-SCIENCES	Professeur
ALVES-DE-OLIVEIRA	Laurent	DEPT-BASIC-SCIENCES	Maître de conférences
ARCANGIOLI	Marie-Anne	DEPT-ELEVAGE-SPV	Professeur
AYRAL	Florence	DEPT-ELEVAGE-SPV	Maître de conférences
BECKER	Claire	DEPT-ELEVAGE-SPV	Maître de conférences
BELLUCO	Sara	DEPT-AC-LOISIR-SPORT	Maître de conférences
BENAMOU-SMITH	Agnès	DEPT-AC-LOISIR-SPORT	Maître de conférences
BENOIT	Etienne	DEPT-BASIC-SCIENCES	Professeur
BERNY	Philippe	DEPT-BASIC-SCIENCES	Professeur
BONNET-GARIN	Jeanne-Marie	DEPT-BASIC-SCIENCES	Professeur
BOULOCHER	Caroline	DEPT-BASIC-SCIENCES	Maître de conférences
BOURDOISEAU	Gilles	DEPT-ELEVAGE-SPV	Professeur
BOURGOIN	Gilles	DEPT-ELEVAGE-SPV	Maître de conférences
BRUYERE	Pierre	DEPT-BASIC-SCIENCES	Maître de conférences
BUFF	Samuel	DEPT-BASIC-SCIENCES	Maître de conférences
BURONFOSSE	Thierry	DEPT-BASIC-SCIENCES	Professeur
CACHON	Thibaut	DEPT-AC-LOISIR-SPORT	Maître de conférences
CADORÉ	Jean-Luc	DEPT-AC-LOISIR-SPORT	Professeur
CALLAIT-CARDINAL	Marie-Pierre	DEPT-ELEVAGE-SPV	Maître de conférences
CAROZZO	Claude	DEPT-AC-LOISIR-SPORT	Maître de conférences
CHABANNE	Luc	DEPT-AC-LOISIR-SPORT	Professeur
CHALVET-MONFRAY	Karine	DEPT-BASIC-SCIENCES	Professeur
DE BOYER DES ROCHES	Alice	DEPT-ELEVAGE-SPV	Maître de conférences
DELIGNETTE-MULLER	Marie-Laure	DEPT-BASIC-SCIENCES	Professeur
DJELOUADJI	Zorée	DEPT-ELEVAGE-SPV	Maître de conférences
ESCRIOU	Catherine	DEPT-AC-LOISIR-SPORT	Maître de conférences
FRIKHA	Mohamed-Ridha	DEPT-ELEVAGE-SPV	Maître de conférences
GALIA	Wessam	DEPT-ELEVAGE-SPV	Maître de conférences
GILOT-FROMONT	Emmanuelle	DEPT-ELEVAGE-SPV	Professeur
GONTHIER	Alain	DEPT-ELEVAGE-SPV	Maître de conférences
GRANCHER	Denis	DEPT-BASIC-SCIENCES	Maître de conférences
GREZEL	Delphine	DEPT-BASIC-SCIENCES	Maître de conférences
HUGONNARD	Marine	DEPT-AC-LOISIR-SPORT	Maître de conférences
JANKOWIAK	Bernard	DEPT-ELEVAGE-SPV	Maître de conférences
JOSSON-SCHRAMME	Anne	DEPT-BASIC-SCIENCES	Maître de conférences
JUNOT	Stéphane	DEPT-AC-LOISIR-SPORT	Maître de conférences
KODJO	Angeli	DEPT-ELEVAGE-SPV	Professeur
KRAFFT	Emilie	DEPT-AC-LOISIR-SPORT	Maître de conférences
LAABERKI	Maria-Halima	DEPT-ELEVAGE-SPV	Maître de conférences
LAMBERT	Véronique	DEPT-BASIC-SCIENCES	Maître de conférences
LE GRAND	Dominique	DEPT-ELEVAGE-SPV	Professeur
LEBLOND	Agnès	DEPT-AC-LOISIR-SPORT	Professeur
LEDOUX	Dorothée	DEPT-ELEVAGE-SPV	Maître de conférences
LEFEBVRE	Sébastien	DEPT-BASIC-SCIENCES	Maître de conférences
LEFRANC-POHL	Anne-Cécile	DEPT-BASIC-SCIENCES	Maître de conférences
LEGROS	Vincent	DEPT-ELEVAGE-SPV	Maître de conférences
LEPAGE	Olivier	DEPT-AC-LOISIR-SPORT	Professeur
LOUZIER	Vanessa	DEPT-BASIC-SCIENCES	Professeur
MARCHAL	Thierry	DEPT-AC-LOISIR-SPORT	Professeur
MOISSONNIER	Pierre	DEPT-AC-LOISIR-SPORT	Professeur
MOUNIER	Luc	DEPT-ELEVAGE-SPV	Professeur
PEPIN	Michel	DEPT-BASIC-SCIENCES	Professeur
PIN	Didier	DEPT-AC-LOISIR-SPORT	Professeur
PONCE	Frédérique	DEPT-AC-LOISIR-SPORT	Professeur
PORTIER	Karine	DEPT-AC-LOISIR-SPORT	Professeur
POUZOT-NEVORET	Céline	DEPT-AC-LOISIR-SPORT	Maître de conférences
PROUILLAC	Caroline	DEPT-BASIC-SCIENCES	Maître de conférences
REMY	Denise	DEPT-AC-LOISIR-SPORT	Professeur
RENE MARTELLET	Magalie	DEPT-ELEVAGE-SPV	Maître de conférences
ROGER	Thierry	DEPT-BASIC-SCIENCES	Professeur
SABATIER	Philippe	DEPT-ELEVAGE-SPV	Professeur
SAWAYA	Serge	DEPT-BASIC-SCIENCES	Maître de conférences
SCHRAMME	Michael	DEPT-AC-LOISIR-SPORT	Professeur
SERGENTET	Delphine	DEPT-ELEVAGE-SPV	Professeur
THIEBAULT	Jean-Jacques	DEPT-BASIC-SCIENCES	Maître de conférences
THOMAS-CANCIAN	Aurélie	DEPT-AC-LOISIR-SPORT	Maître de conférences
TORTEREAU	Antonin	DEPT-AC-LOISIR-SPORT	Maître de conférences
VIGUIER	Eric	DEPT-AC-LOISIR-SPORT	Professeur
VIRIEUX-WATRELOT	Dorothée	DEPT-AC-LOISIR-SPORT	Maître de conférences
ZENNER	Lionel	DEPT-ELEVAGE-SPV	Professeur

Remerciements au jury

A Monsieur le Professeur Jean-François NICOLAS

De l'Université Claude Bernard Lyon 1 - Faculté de Médecine de Lyon

Qui nous fait l'honneur de présider notre jury de thèse,

Pour son aide, sa disponibilité et son amabilité,

Qu'il trouve ici l'expression de mon sincère respect et de mes remerciements les plus chaleureux.

A Monsieur le Professeur Didier PIN

De VetAgro Sup - Campus vétérinaire de Lyon

Qui nous fait l'honneur d'encadrer et de corriger ce travail,

Pour ses précieux conseils, son enthousiasme, sa patience et sa bienveillance,

Qu'il trouve ici l'expression de mon admiration et de ma sincère reconnaissance.

A Monsieur le Professeur Gilles BOURDOISEAU

De VetAgro Sup - Campus vétérinaire de Lyon

Qui nous fait l'honneur de juger ce travail et de prendre part à notre jury de thèse,

Pour son intérêt et le temps qu'il nous a accordé depuis cinq ans,

Mes remerciements les plus chaleureux.

Table des matières

Table des annexes 15
Table des figures 17
Table des tableaux 21
Liste des abréviations 23
Introduction 25
PARTIE 1 - Le cochon d'Inde : généralités 27
I) Classification zoologique 27
II) Origines du cochon d'Inde 28
III) Les rôles du cochon d'Inde 29
A) Le cochon d'Inde en tant qu'élément de culture 29
1) En Amérique du Sud 29
2) En Asie 30
B) Le cochon d'Inde en tant qu'aliment 30
1) En Amérique du Sud et dans les Caraïbes 30
2) En Afrique 31
3) En Europe 31
C) Le cochon d'Inde en tant qu'animal de laboratoire 31
D) Le cochon d'Inde en tant qu'animal de compagnie 32
IV) Le cochon d'Inde de compagnie : comportement, environnement et alimentation 32
A) Comportement 32
B) Environnement 33
1) Type de cage et emplacement 33
2) Litière et hygiène de la cage 33
3) Accessoires 33
C) Alimentation 34
V) Difficultés de la médecine du cochon d'Inde 35
A) Molécules avec AMM 35
B) Traitements interdits ou déconseillés 36
1) Antibiotiques à proscrire 36
2) Autres traitements à éviter 36

PARTIE 2 - Spécificités cliniques et histologiques de la peau du cochon d'Inde 37
I) La consultation de dermatologie du cochon d'Inde 37
A) Recueil des commémoratifs et de l'anamnèse 37
1) Commémoratifs 37
2) Anamnèse 38
B) L'examen clinique (à distance puis rapproché, général et dermatologique) 38
1) Contention 38
2) Examen clinique à distance 38
3) Examen clinique général 39
4) Examen dermatologique 39
II) Les spécificités dermatologiques du cochon d'Inde 40
A) Zones d'alopécie physiologiques 40
B) Alopécie d'origine génétique 40
C) Les glandes 41
1) La glande caudale 41
2) Les glandes anales 41
D) Les vibrisses 41
E) Hyperesthésie de la peau 41
F) Les paumes et les plantes 41
G) Le museau 42
III) Constitution histologique de la peau du cochon d'Inde 43
A) Les trois couches de la peau 43
1) L'épiderme 43
2) Le derme 43
3) L'hypoderme 44
B) Le poil et le muscle érecteur du poil 44
1) Les rôles du poil 44
2) Les différents types de poils 44
3) Constitution du poil 45
4) Le muscle érecteur du poil 46
5) Le cycle pilaire 47
C) Les glandes 47

1) Les glandes sébacées 47
2) Les glandes sudoripares ou sudorales 47
IV) Atlas histologique de la peau du cochon d'Inde 48
A) Matériel et méthode 48
B) Résultats 49
1) Coupes histologiques avec mesures d'épaisseur de peau 49
2) Coupes histologiques illustratives 61
PARTIE 3 - les monographies 67
I) Les dermatoses prurigineuses 67
A) Les dermatoses extrêmement prurigineuses 67
1) Les ectoparasitoses 67
2) Les infections cutanées bactériennes 81
3) Les proliférations primaires de *Malassezia* 84
4) Une parasitose due à un helminthe 84
5) Le lymphome cutané T épithéliotrope 86
B) Les dermatoses modérément prurigineuses 87
1) Les ectoparasitoses 87
2) Les teignes 92
II) Les dermatoses alopéciques 99
A) La maladie kystique ovarienne 99
B) Les dysendocrinies 102
1) L'hypercorticisme 102
2) L'hyperthyroïdie 104
3) L'hyperandrogénisme 105
4) L'hypothyroïdie 106
5) Le diabète sucré 106
C) Les alopécies physiologiques 108
1) L'effluvium télogène 108
2) Alopécie physiologique de la femelle gestante 108
D) Les troubles du comportement 108
1) L'autoépilation ou « self-barbering » 108
2) La trichophagie de hiérarchie ou « barbering » 109

3) La trichophagie de sevrage 109
E) Les carences nutritionnelles 109
1) La carence en vitamine C 110
2) La carence en acides gras insaturés 112
3) La carence en tryptophane 112
4) Les autres carences nutritionnelles 112
F) La dermatite exfoliative 112
G) Une maladie dysimmunitaire 113
III) Les dermatoses nodulaires ou papuleuses 114
A) Les dermatoses nodulaires d'origine néoplasique 114
1) Les tumeurs folliculaires 114
2) L'adénome sébacé 116
3) Le lipome 116
4) Les tumeurs mammaires 117
5) Les tumeurs sous-cutanées 118
6) Autres tumeurs décrites 118
B) Les dermatoses nodulaires ou papuleuses inflammatoires 119
1) Les dermatoses nodulaires infectieuses 119
2) Les dermatoses nodulaires ou papuleuses stériles 122
IV) Les dermatoses ulcératives ou nécrotiques 123
A) Les myiases 123
B) Une malformation vasculaire cutanée 123
C) Les nécroses iatrogènes 124
V) Les dermatoses muco-cutanées 125
A) Les chéilites et dermites du sillon labial 125
B) Les dermatites du prépuce 126
VI) Les dermatoses pustuleuses et croûteuses 127
A) La candidose cutanée 127
B) L'herpès simplex 127
VII) Les pododermatites 127
A) Les affections des doigts 127
B) Les affections des plantes et des paumes 127

1) Les pododermatites ulcératives 127
2) Les pododermatites par épaississement 132
C) Les affections des griffes 133
1) Non infectieuses : l'onychogryphose 133
2) Infectieuses : les onychomycoses 133
VIII) Les otites 133
A) Les dermatoses du pavillon auriculaire 133
1) L'othématome 133
2) La dermite solaire 134
3) Les néoplasies 134
4) Une carence nutritionnelle 134
B) Les affections du conduit auditif externe 134
1) Les affections inflammatoires 134
2) Les affections néoplasiques 135
PARTIE 4 - Cas cliniques 137
I) Un cas de teigne 137
II) Deux cas de masse cutanée 141
A) Cas de Filou 141
B) Cas de Mojito 145
III) Un cas de lymphome cutané T épithéliotrope 151
Conclusion 153
Bibliographie 155
Annexes 169

Table des annexes

Annexe 1 - Tableau des légumes, verdures et fruits conseillés, déconseillés et à proscrire, chez le cochon d'Inde (non exhaustif)…… 169

Annexe 2 – Mesures d'épaisseur de peau…… 170

Annexe 3 - Examens complémentaires en dermatologie du cochon d'Inde…… 170

Table des figures

Figure 1: cochon d'Inde de compagnie (photo personnelle) 28
Figure 2 : méthode diagnostique, utilisant un cochon d'Inde, au Jambi Huasi (Dr Gretton, 2013) 29
Figure 3 : plat traditionnel péruvien, cochon d'Inde rôti (Emma Robert) 30
Figure 4 : cochon d'Inde en bonne santé apparente 38
Figure 5 : zone alopécique, physiologique, en arrière de l'oreille gauche d'un cochon d'Inde (photo personnelle) 40
Figure 6 : cochons d'Inde de race Skinny (à gauche) et Baldwin (à droite) 40
Figure 7 : face palmaire de la main droite (photo personnelle) 42
Figure 8 : face plantaire du pied droit (photo personnelle) 42
Figure 9 : museau de cochon d'Inde 42
Figure 10 : poil de cochon d'Inde, observé au MO (Dr Didier Pin). 46
Figure 11 : coupe transversale d'un follicule pileux de cochon d'Inde, observée au MO (photo personnelle) 46
Figure 12 : coupe histologique d'un follicule pileux et de l'abouchement de glandes sébacées, observée au MO (photo personnelle) 47
Figure 13 : capture d'écran illustrant la méthode de réalisation des mesures d'épaisseur de peau, grâce au logiciel photofiltre (photo personnelle) 48
Figure 14 : coupe histologique de la peau de l'abdomen d'un cochon d'Inde mâle, observée au MO (grossissement x40) 49
Figure 15 : coupe histologique de la peau de l'abdomen d'un cochon d'Inde femelle, observée au MO (grossissement x40) 50
Figure 16 : coupe histologique de la peau de la nuque d'un cochon d'Inde femelle, observée au MO (grossissement x40) 51
Figure 17 : coupe histologique de la peau du flanc d'un cochon d'Inde femelle, observée au MO (grossissement x40) 52
Figure 18 : coupe histologique de la peau du dos d'un cochon d'Inde femelle, observée au MO (grossissement x40) 53
Figure 19 : coupe histologique de la peau de la lèvre supérieure d'un cochon d'Inde femelle observé au MO (grossissement x40) 54
Figure 20 : coupe histologique d'une vibrisse d'un cochon d'Inde femelle, observée au MO (grossissement x40) 54
Figure 21 : coupe histologique de la peau du museau, observée au MO (grossissement x40) 55
Figure 22 : coupe histologique de la peau de la région mammaire, observée au MO (grossissement x40) 56
Figure 23 : coupe histologique de la peau péri-vulvaire, observée au MO (grossissement x40) 57
Figure 24 : coupe histologique de la région anale, observée au MO (grossissement x40) 58

Figure 25 : (a) coupe histologique de la paupière, observée au MO (grossissement x40), (b) zoom sur la zone encadrée (grossissement x100) 59
Figure 26 : coupe histologique, transversale, d'une main chez un cochon d'Inde, observée au MO (grossissement x10). 61
Figure 27 : coupe histologique, transversale, d'un pied chez un cochon d'Inde, observée au MO (grossissement x10). 62
Figure 28 : coupes histologiques d'un pavillon auriculaire, observées au MO (a) grossissement x10, (b) zoom sur le cadre de gauche sur la figure a (c) zoom sur le cadre de droite sur la figure a 63
Figure 29 : coupes histologiques d'un conduit auditif externe, observées au MO (a) grossissement x10, (b) zoom sur la zone encadrée, grossissement x40 64
Figure 30 : coupes histologiques de pénis, observées au MO (a) grossissement x10, (b) zoom sur la partie encadrée sur la figure a, grossissement x40 65
Figure 31 : cochons d'Inde atteints de gale trixacarique (Dr Laurence Cara) 70
Figure 32 : cochon d'Inde atteint de gale trixacarique (Dr Didier Pin) 70
Figure 33 : déjections de *Trixacarus caviae*, observées au MO (Dr Didier Pin) 71
Figure 34: *Trixacarus caviae* adulte, récolté à l'aide d'un scotch et observé au MO (Dr Didier Pin) 71
Figure 35 : *Ctenocephalides felis* (à gauche), *Ctenocephalides canis* (au centre) et *Pulex irritans* (à droite), observées au MO, grossissement x40 (Dr Didier Pin) 74
Figure 36 : schéma du cycle de vie de la puce 75
Figure 37 : déjections de puces, observées au MO, grossissement x40 (Dr Didier Pin) 76
Figure 38 : cochon d'Inde atteint de phtiriose, présentant un pelage terne et piqué (Dr Didier Pin) 78
Figure 39 : *Cheyletiella parasitivorax* adulte, observé au MO, grossissement x100 (Dr Didier PIN) 80
Figure 40 : coupe transversale de trois larves de *Pelodera strongyloïdes*, situées dans un follicule pileux, observée au MO, grossissement x200 (Dr Didier Pin) 85
Figure 41 : cochon d'Inde de 4,5 ans, atteint d'un lymphome cutané T épithéliotrophe (Dr Didier Pin) 87
Figure 42 : larve hexapode de *Chirodiscoïdes caviae* à gauche (photographie personnelle) et de *Chirodiscoïdes caviae* adulte à droite (Dr Didier Pin), observées à partir de produit de raclages cutanés, au MO, grossissement x200 88
Figure 43 : teigne à *Trichophyton benhamiae* chez un cochon d'Inde mâle de 2 mois (photo personnelle) 94
Figure 44 : trichogramme qui révèle de nombreuses arthrospores,en « manchon », autour du poil, chez un cochon d'Inde mâle de 2 mois, grossissement x400 (photo personnelle) 95
Figure 45 : lésions érythémato-squameuses, dues à *Trichophyton mentagrophytes var. porcellae (Trichophyton benhamiae),* chez une enfant de 12 ans (Contet-Audonneau et Leyer 2010) 97

Figure 46 : lésions hautement inflammatoires, dues à *Trichophyton benhamiae*, chez une enfant de 9 ans et chez son frère de 3 ans (Giovannini et al. 2019) 98
Figure 47 : granulome de Majocchi chez une patiente de 21 ans, avant traitement à gauche et après 4 semaines de traitement (terbinafine) à droite (Mazur et al. 2018) 98
Figure 48 : alopécie non prurigineuse marquée, des flancs et de la zone dorso-lombaire, chez une femelle présentant des kystes ovariens (Dr Laurence CARA) 100
Figure 49 : masse compatible avec un trichofolliculome, chez un cochon d'Inde, tondu avant chirurgie d'exérèse (photo personnelle) 115
Figure 50 : hémangiome chez un cochon d'Inde (Mentré et Bulliot 2014) 119
Figure 51 : lésion provoquée par *Leishmania enriettii* chez un cochon d'Inde (Paranaiba et al. 2017) 122
Figure 52 : plaque dépilée sur le flanc caudal gauche d'un cochon d'Inde (à gauche) et zoom sur la plaque (à droite) (Osofsky et al. (2004)) 124
Figure 53 : coupe histologique de peau avec malformations vasculaires présentes dans le derme, le tissu sous-cutané et le muscle (flèche) (à gauche). Zoom sur une malformation vasculaire (à droite) (Osofsky et al. 2004) 124
Figure 54 : pododermatite bilatérale débutante (stade II) chez un cochon d'Inde de 2 ans (photo personnelle) 129
Figure 55 : Bétamèche (photo personnelle) 137
Figure 56 : lésion alopécique et squameuse (photo personnelle) 138
Figure 57 : lésion croûteuse (photo personnelle) 138
Figure 58 : trichogramme observé au MO (grossissement*400), qui révèle de nombreuses spores (photo personnelle) 139
Figure 59 : disparition des lésions de teigne, 22 jours après le début du traitement (photo personnelle) 140
Figure 60 : nodule, ferme, dépilé et facilement mobilisable, sur la ligne médiane du dos, après tonte (Cédric Will) 141
Figure 61 : masse nodulaire, après tonte et nettoyage chirurgical (Cédric Will) 142
Figure 62 : étapes de la chirurgie d'exérèse (Cédric Will) 143
Figure 63 : aspect de la masse, avant et après excision (Cédric Will) 143
Figure 64 : aspect de la masse après tonte et désinfection (Cédric Will) 145
Figure 65 : suture partielle en bourse (photo personnelle) 147
Figure 66 : pansement corbeille (photo personnelle) 147
Figure 67 : aspect de la plaie, deux jours après la chirurgie (photo personnelle) 148
Figure 68 : aspect de la plaie, quatre jours après la chirurgie (photo personnelle) 149
Figure 69 : aspect de la plaie, six jours après la chirurgie (photo personnelle) 149
Figure 70 : aspect de la plaie, dix jours après la chirurgie (photo personnelle) 150
Figure 71 : aspect de la plaie, trente-cinq jours après la chirurgie (photo personnelle) 150
Figure 72 : dépilations, érythème et squamosis sur l'abdomen, les membres pelviens et la croupe chez Kiou (Dr Didier Pin) 151
Figure 73 : plaque, bien délimitée, avec des squames et des érosions (Dr Didier Pin) 152

Table des tableaux

Tableau I : principaux paramètres biologiques du cochon d'Inde (Quinton 2015)…….39

Liste des abréviations

AMM : Autorisation de Mise sur le Marché
ACTH : hormone corticotrope, ou adrénocorticotrophine
AINS : Anti-Inflammatoires Non Stéroïdiens
Bpm : battements par minute
CHU : Centre Hospitalier Universitaire
DAPP : Dermatite par Allergie aux Piqûres de Puces
ENVT : Ecole Nationale Vétérinaire de Toulouse
FACCO : Fédération des Fabricants d'Aliments pour Chiens, Chats, Oiseaux et autres animaux familiers
J.C : Jésus-Christ
MO : Microscope Optique
Mpm : mouvements par minute
NAC : Nouveaux Animaux de Compagnie
PCR : Polymerase Chain Reaction (réaction en chaîne par polymérase)
RCP : Résumé des Caractéristiques du Produit
UI : Unité Internationale
VIH : Virus de l'Immunodéficience Humaine

Introduction

En France, au cours du XXème siècle, le nombre d'animaux de compagnie a fortement augmenté. En 2018, un ménage sur deux en possédait au moins un et selon la dernière enquête de la FACCO (Fédération des Fabricants d'Aliments pour Chiens, Chats, Oiseaux et autres animaux familiers), 63 millions de petits compagnons vivent dans l'hexagone. Parmi ces animaux, les nouveaux animaux de compagnie (NAC) sont tous les animaux de compagnie, autres que le chien et le chat : les lagomorphes, les rongeurs, les reptiles, les oiseaux, les poissons et les arthropodes (comme les araignées, par exemple). Selon la FACCO, les rongeurs, dont le cochon d'Inde fait partie, étaient 2,94 millions, en France, en 2006. Ce nombre a régulièrement augmenté jusqu'à atteindre 3,7 millions, en 2018. Toutefois, le nombre de cochons d'Inde de compagnie, en France, est inconnu. Le cochon d'Inde est un petit mammifère, introduit en Europe, il y a 400 ans environ (Quinton 2015). Il est docile, attachant, expressif et facile d'entretien. Pour ces raisons, il est adoré des enfants, mais aussi des parents.

Les NAC sont peu, voire très peu étudiés dans les Ecoles Vétérinaires françaises et les vétérinaires ne sont pas toujours à l'aise avec la médecine du cochon d'Inde. Pourtant, il fait partie des rongeurs les plus fréquemment vus en consultation, par les vétérinaires praticiens, notamment pour des affections de la peau, qui constituent une part importante des pathologies de cette espèce (Boussarie et Rival 2017). L'objectif de notre travail est de faire un état des connaissances actuelles en dermatologie du cochon d'Inde et de donner des clefs de diagnostic et de traitement des dermatoses du cobaye. Ce travail s'est voulu, dans la mesure du possible, illustré et pratique.

Nous commençons par quelques généralités sur le cochon d'Inde, sur ses origines, son rôle selon les continents, son mode de vie en tant qu'animal de compagnie et sur les difficultés de la médecine vétérinaire de cet animal. Dans une deuxième partie, nous faisons le point sur les spécificités cliniques et histologiques de la peau du cochon d'Inde, avant de présenter, dans une troisième partie, les dermatoses de cet animal. Enfin, dans une dernière partie, nous décrivons quelques cas cliniques.

PARTIE 1 - Le cochon d'Inde : généralités

Le cochon d'Inde (figure 1), également appelé cobaye domestique, cochon de mer, lapin de barbarie, « cuy » au Pérou et « guinea pig » en anglais, est une espèce de rongeur répandue sur tous les continents. « Cochon d'Inde » fait référence, d'une part, au porc, dont il rappelle les vocalises et la forme, et, d'autre part, à la confusion faite par les premiers conquistadores entre l'Amérique du Sud, dont il est originaire, et l'Inde (Fedida 1995).

I) Classification zoologique

Le cochon d'Inde, de son nom scientifique *Cavia porcellus* (Linnaeus, 1758), se classe zoologiquement de la façon suivante :

Règne : Animalia
Sous-règne : Metazoara
Phyllum : Chordata
Embranchement : Vertebra
Sous-embranchement : Gnathostoma (tétrapodes pulmonés)
Superclasse : Tetrapoda
Classe : Mammalia
Sous-classe : Theria
Infraclasse : Eutheria (placentaires vrais)
Cohorte : Placentalia
Superordre : Epitheria
Grandordre : Anagalida
Mirordre : Simplicidenta
Ordre : Rodentia
Sous-ordre : Hystricomorpha
Infra-ordre : Hystrichognathe
Famille : Caviidae
Genre : *Cavia*
Espèce : *porcellus*

L'ordre des Rongeurs, dont le cochon d'Inde fait partie, représente 40% des Mammifères et est, ainsi, l'ordre le plus riche des Mammifères.

II) Origines du cochon d'Inde

Cavia porcellus est originaire d'Amérique du Sud (Pigière et al. 2012), plus précisément des Andes, et descendrait d'une espèce sauvage. Jusqu'à peu, on pensait qu'il descendait de *Cavia aperea*, qui est une espèce de rongeurs très répandue dans les zones de montagne et de plaine de plusieurs pays d'Amérique du Sud. Cependant, des études récentes infirment cette hypothèse (Dunnum et Salazar-Bravo 2010 ; Spotorno et al. 2006). *Cavia porcellus* descendrait de *Cavia tschudii.*

Les données archéologiques montrent, sans certitude, que les Incas auraient commencé la domestication du cochon d'Inde dans les Andes, dès 5000 ans avant J.C. Elles certifient que cette domestication est établie, 2500 ans avant J.C. (Sandweiss et Wing 1997). Les Amérindiens appréciaient le cochon d'Inde pour sa viande (Pigière et al. 2012 ; Quinton 2015) et l'utilisaient lors de sacrifices religieux (Sandweiss et Wing 1997).

Durant la première moitié du XVIème siècle, les Espagnols arrivent en Amérique du Sud et découvrent les cochons d'Inde. Ces derniers présentent déjà un polymorphisme de couleur, typique de la forme domestique (Pigière et al. 2012). Par la suite, la forme domestique se propage rapidement d'un pays à l'autre. En 1547, la présence d'un animal appelé « cori », qui semble être un cochon d'Inde, est rapportée à Santo Domingo (République Dominicaine), (Pigière et al. 2012). Les cochons d'Inde sont également décrits en Espagne et aux Caraïbes. L'hypothèse pour expliquer la présence des cochons d'Inde aux Caraïbes, puis en Espagne, est que les Espagnols les ont transportés depuis l'Amérique du Sud. Puis, ils ont été, rapidement, exportés à travers toute l'Europe. En 1554, le naturaliste Suisse Konrad Gessner décrit le cobaye dans son livre « *Historia Animalium* » (Pigière et al. 2012). Par ailleurs, il semble que les navigateurs hollandais aient joué un rôle dans l'importation de l'animal en Europe, en l'introduisant à de multiples reprises (Pigière et al. 2012).

Dès 1680, les cochons d'Inde sont vendus en France, en Angleterre, puis en Allemagne et dans les pays voisins. Ce petit rongeur devint de plus en plus populaire car il est docile, facile à nourrir, à loger et à élever (Boussarie et Rival 2017).

Figure 1: cochon d'Inde de compagnie (photo personnelle)

III) Les rôles du cochon d'Inde

A) Le cochon d'Inde en tant qu'élément de culture

1) En Amérique du Sud

Au Pérou et en Equateur, le cochon d'Inde est utilisé par les tradipraticiens pour « absorber » les mauvais esprits.

Les « guérisseurs traditionnels » utilisent le cochon d'Inde comme un élément de soin médical. A Otavalo, en Equateur, dans le Jambi Huasi, qui est une maison de santé, le cochon d'Inde est un « outil » de diagnostic de maladies humaines. L'animal est passé sur tout le corps de la personne malade, avant d'être sacrifié (figure 2). Le « guérisseur » examine les viscères de l'animal, ses organes ayant, selon cette croyance, les mêmes lésions que celles du patient. Cette méthode peut s'avérer étonnante pour les Européens. Un auteur péruvien, en poste à la Faculté des Sciences de Lima, a étudié ces faits et donne l'explication suivante : l'organe lésé du patient émettrait des radiations électro-magnétiques qui interagiraient avec les cellules de l'organe correspondant du cobaye et provoqueraient des lésions similaires (Reyna Pinedo 2012).

Au Pérou, le cochon d'Inde est sacrifié lors de rites religieux (Goepfert 2009).

Figure 2 : méthode diagnostique, utilisant un cochon d'Inde, au Jambi Huasi (Dr Gretton, 2013)

2) En Asie

En Birmanie, la pratique du bouddhisme se mêle à des croyances animistes. Le cochon d'Inde est un animal zodiacal porte-bonheur pour les personnes qui sont nées un vendredi. En effet, le calendrier astrologique divise la semaine en 8 jours. Chaque jour est représenté par un animal, par une planète et par une position cardinale. Le vendredi correspond à Vénus, au Nord, et est représenté par le cochon d'Inde. Ainsi, dans certains temples, des statues de cochon d'Inde sont édifiées et sont vénérées par les personnes qui sont nées un vendredi.

B) Le cochon d'Inde en tant qu'aliment

Dans certains pays, les cochons d'Inde sont élevés pour leur viande. En effet, la viande du cochon d'Inde a une haute teneur en protéines (21%) et une faible teneur en graisse (8%) (Huss et Roca 1982).

1) En Amérique du Sud et dans les Caraïbes

"Elève des cochons d'Inde et mange à ta faim", dit un dicton Inca. Les cochons d'Inde sont élevés comme animaux de boucherie, dans les régions andines : Pérou, Equateur, Colombie et Bolivie (Ngou Ngoupayou et al.). Il ne s'agit pas des cochons d'Inde domestiques que l'on connait en France, mais d'une variété particulière, beaucoup plus grosse, qui pèse environ 4 kg.

Au Pérou, le cochon d'Inde est un mets de choix (figure 3). Environ 70 millions de cochons d'Inde sont mangés chaque année (Nuwanyakpa et al. 1997). Depuis 2019, à Quito, la capitale de l'Equateur, on peut déguster une glace, saveur cochon d'Inde.

Figure 3 : plat traditionnel péruvien, cochon d'Inde rôti (Emma Robert)

Dans les Caraïbes, certaines familles ont de petits élevages de cochons d'Inde, qui contribuent à leur sécurité alimentaire.

2) En Afrique

Dans certains pays d'Afrique, manger du cochon d'Inde est recommandé par les diététiciens, afin de lutter contre les carences en protéines. Le cochon d'Inde a été identifié comme étant une source alimentaire au Ghana, Cameroun, Nigeria, Sierra Leone, Zaïre, Togo, Bénin, Côte d'Ivoire, Burkina Faso, Guinée, Mali, Sénégal, Tanzanie et au Gabon (Ngou Ngoupayou et al. ; Fransolet, Horlait et Hardouin 1994).

3) En Europe

Jusque dans les années soixante-dix, en Europe et en France, le cochon d'Inde aurait régulièrement été utilisé comme mets (Boussarie et Rival 2017). En 2014, un habitant de Haute-Loire aurait adopté des cochons d'Inde pour les manger (Boutet 2014). Manger des cochons d'Inde n'est pas interdit, mais en Europe et notamment en France, les habitudes en ont fait un animal de compagnie, plutôt qu'un mets.

C) Le cochon d'Inde en tant qu'animal de laboratoire

L'importance que prend le cochon d'Inde dans la recherche médicale est symbolisée par son synonyme, « cobaye », employé pour désigner un animal d'expérimentation scientifique.

C'est à la fin du XVIIIème siècle que le cochon d'Inde devient un animal de laboratoire. En 1780, Lavoisier, est l'un des premiers à utiliser cet animal en recherche, lors de travaux portant sur la production de chaleur (Wagner 2014). Plusieurs autres savants ont travaillé sur les cochons d'Inde de laboratoire, notamment Von Behring, Pasteur ou Koch (Boussarie et Rival 2017). La plupart des cochons d'Inde de laboratoire proviennent d'une souche établie par Dunkin et Hartley, en 1926 (Wagner 2014).

Aujourd'hui, le cochon d'Inde est toujours utilisé en expérimentation, dans différents domaines, pour faire progresser la médecine humaine. Il est, notamment, utilisé dans l'étude de la surdité et de ses méthodes de « traitement ». Néanmoins, les cochons d'Inde de laboratoire tendent à être remplacés par les souris et les rats (Boussarie et Rival 2017), plus prolifiques.

D) Le cochon d'Inde en tant qu'animal de compagnie

En Europe, et notamment en France, le cochon d'Inde est devenu un animal de compagnie très prisé par les familles et les jeunes enfants. Son caractère docile, affectueux, et expressif, fait de lui un animal de compagnie à part entière.

Il existe une multitude de couleurs (gris, argenté, crème, chocolat, etc) et plusieurs races. Certains cochons d'Inde participent à des concours et à des expositions. Ils sont regroupés en catégories, classes, races et variétés, détaillées sur le site de la FAEC (Fédération Française des Associations d'Eleveurs de Cobaye et rongeurs de race).

IV) Le cochon d'Inde de compagnie : comportement, environnement et alimentation

Un moyen de prévenir un certain nombre d'affections cutanées du cochon d'Inde est de lui fournir un environnement et une alimentation adaptés à ses besoins physiologiques.

A) Comportement

Le cochon d'Inde est un animal très sociable, qui supporte mal la solitude. Il peut vivre seul, mais il sera plus heureux avec des congénères, ce qui lui évitera de développer des dermatoses secondaires à des troubles du comportement. Ainsi, en Suisse, la détention d'un cobaye, seul, est interdite (Conseil Fédéral Suisse 2008).

Cependant, le cochon d'Inde est un animal territorial et il faut éviter de faire cohabiter deux mâles non castrés, qui auront tendance à se battre et à se blesser mutuellement. Il est déconseillé d'élever un cochon d'Inde avec une autre espèce de rongeur ou avec lapin. En effet, l'entente entre des individus d'espèces différentes n'est pas toujours aussi bonne qu'entre deux individus de la même espèce. De plus, les besoins nutritionnels étant différents, le cochon d'Inde peut développer des carences alimentaires, susceptibles d'entrainer des dermatoses. Par ailleurs, certaines espèces peuvent transmettre des maladies au cochon d'Inde, notamment le lapin, qui peut être porteur asymptomatique de la bactérie *Bordetella bronchiseptica*, pathogène chez le cochon d'Inde (Quinton 2015 ; Quesenberry et Carpenter 2012).

Le cochon d'Inde est un animal crépusculaire, qui a tendance à être actif plutôt en début de matinée et en soirée. Il alterne des phases de repos et des phases de prise alimentaire et d'activité (Quinton 2015).

B) Environnement

1) Type de cage et emplacement

Le cochon d'Inde peut être maintenu dans un enclos simple. Un espace de 3 à 4 m² suffit pour un individu seul ou pour un petit groupe d'individus (Boussarie et Rival 2017), cet animal étant globalement peu actif et ne sachant pas grimper. Les cages vendues dans le commerce sont généralement adaptées. Le cochon d'Inde doit être placé au cœur de l'espace de vie familiale, tout en évitant les zones de passages, car cet animal est sujet au stress. De ce fait, il doit être tenu à distance de toute source de bruit (télévision, radio, etc) et de courants d'air (porte, fenêtre, etc). Etant une proie, il est nécessaire de lui procurer un abri pour se cacher. Une liberté totale dans un appartement ou dans une maison est déconseillée, cela pouvant être une source de stress importante.

2) Litière et hygiène de la cage

Idéalement, la litière doit être une litière de maïs, une litière de chanvre (Quinton 2015) ou une autre litière végétale. Les copeaux sont à éviter car ils sont peu absorbants. La litière doit être renouvelée, 1 à 2 fois par semaine (Boussarie et Rival 2017). A la place des litières, un tapis Drybed® peut être utilisé. D'une manière générale, il faut éviter que l'animal se meuve sur un sol dur, comme le plastique, et lui fournir un sol matelassé. Ces recommandations permettent de limiter l'apparition de pododermatites, un sol humide ou trop dur les favorisant.

3) Accessoires

Un râtelier peut être placé dans la cage de l'animal, afin d'éviter que les aliments soient souillés par l'urine ou les fèces. Il est recommandé de placer les granulés et l'eau dans des gamelles, lourdes, en terre cuite par exemple, afin que le cochon d'Inde ne les renverse pas. Le cochon d'Inde peut, également, s'hydrater au biberon, mais il semble que les biberons favorisent les malocclusions dentaires, qui peuvent s'accompagner de dermatoses. Par ailleurs, le biberon oblige l'animal à boire la tête relevée, dans une posture qui n'est pas physiologique.

C) Alimentation

Chez le cochon d'Inde, la composition nutritionnelle visée de la ration doit être la suivante : 18-20 % de protéines, 12-16 % de fibres et 3-4 % de matière grasse (Monge 2019). Le cochon d'Inde se nourrit :

- De foin, qui est l'aliment de base du cochon d'Inde. Le cochon d'Inde doit en disposer à volonté et il doit donc être distribué plusieurs fois par jour (Quinton 2015). Il permet, grâce à sa teneur riche en silice, l'usure des dents, qui sont toutes élodontes, c'est-à-dire à croissance continue. Ainsi, le foin permet d'éviter les problèmes dentaires et certaines dermatoses qui les accompagnent. Il doit être vert, odorant, non poussiéreux, avec de longs brins. Le foin de phléole des prés ou de dactyle est idéal. Le foin de luzerne est à éviter car il est riche en calcium et peut être à l'origine de troubles, notamment urinaires et articulaires.

- De produits frais tels que les légumes, la verdure et les fruits (en petite quantité car ces derniers sont très riches en sucre) (annexe 1). Ils sont distribués deux fois par jour. Un cochon d'Inde adulte pourra consommer environ 150 à 200 grammes de légumes par jour. Ils permettent l'apport en vitamine C, indispensable au cochon d'Inde.

- De granulés, qui sont un complément alimentaire, généralement apprécié des cochons d'Inde. Ils sont distribués à raison de 60 à 80 g/kg par jour. Ils permettent d'enrichir la ration en vitamine C. Il faut privilégier les granulés ou extrudés et bannir les mélanges de graines que le cochon d'Inde peut trier, pour ne manger que les graines les plus grasses (Quinton 2015).

- De vitamine C, le cochon d'Inde se distinguant des autres rongeurs par son besoin de grandes quantités de vitamine C. Chez les cochons d'Inde adultes, en bonne santé, les besoins sont de 10 à 30 mg/kg de vitamine C, par jour (Carpenter et Marion 2018). Les cochons d'Inde gravides, allaitants, en croissance ou malades ont besoin de 30 mg/kg de vitamine C, par jour (Quesenberry et Carpenter 2012 ; Chai et al. 2009).

V) Difficultés de la médecine du cochon d'Inde

La médecine du cochon d'Inde n'est pas une médecine facile. Tout d'abord, le coût élevé des examens et des traitements vétérinaires, par rapport au coût de l'animal, limite l'étude de ses maladies. Ainsi, on ne connait pas toutes les maladies du cochon d'Inde et les vétérinaires sont peu formés aux soins de ces animaux. De plus, les vétérinaires praticiens sont rarement équipés pour s'occuper des NAC. Enfin, les traitements sont délicats puisqu'il n'existe quasiment pas de médicaments avec une AMM cochon d'Inde et très peu possèdent une AMM rongeurs.

A) Molécules avec AMM

Aucun produit antiparasitaire externe, ni aucun antibiotique ne possède une AMM cochon d'Inde. Une seule molécule d'AINS possède une AMM cochon d'Inde. Il s'agit du meloxicam :

- Metacam® 0,5 mg/mL, suspension orale pour chats et cochons d'Inde (Boehringer Ingelheim)
- Melosus® 0,5 mg/mL, suspension orale pour chats et cochons d'Inde (CP-Pharma)

Par ailleurs, le RCP de ces produits indique une posologie de 0,2 mg/kg par jour de meloxicam. Cette dose est largement inférieure à la dose minimale utile, qui est de 0.5 mg/kg par jour. Ainsi, en pratique, même si le meloxicam a une AMM cochon d'Inde, il est presque toujours prescrit hors AMM (Service NAC et faune sauvage, ENVT, donnée non publiée).

Quelques autres molécules possèdent une AMM cochon d'Inde, comme la vitamine C.

Ainsi, la plupart des produits est utilisée hors AMM chez le cochon d'Inde. Il faut alors respecter le principe de la cascade (art. L.5143-4 du CSP) :

« Le vétérinaire doit prescrire en priorité un médicament vétérinaire autorisé pour l'animal de l'espèce considérée et pour l'indication thérapeutique visée ou un aliment médicamenteux, fabriqué à partir d'un prémélange médicamenteux autorisé, répondant aux mêmes conditions. Dans le cas où aucun médicament vétérinaire approprié, bénéficiant d'une autorisation de mise sur le marché, d'une autorisation temporaire d'utilisation ou d'un enregistrement, n'est disponible, le vétérinaire peut prescrire les médicaments suivants :

1° Un médicament vétérinaire autorisé pour des animaux d'une autre espèce dans la même indication thérapeutique, ou pour des animaux de la même espèce dans une indication thérapeutique différente ou un aliment médicamenteux fabriqué à partir d'un prémélange médicamenteux autorisé, répondant aux mêmes conditions ;

2° Si le médicament mentionné au 1° n'existe pas, un médicament vétérinaire autorisé pour des animaux d'une autre espèce, dans une indication thérapeutique différente, ou un aliment médicamenteux fabriqué à partir d'un prémélange médicamenteux autorisé, répondant aux mêmes conditions ;

3° Si les médicaments mentionnés aux 1° et 2° n'existent pas :

a) Soit un médicament autorisé pour l'usage humain ;

b) Soit un médicament vétérinaire autorisé dans un autre Etat membre, en vertu de la directive 2001/82/ CE du Parlement européen et du Conseil instituant un code communautaire relatif aux médicaments vétérinaires, pour la même espèce ou pour une autre espèce, pour l'affection concernée ou pour une affection différente, sans préjudice de l'autorisation mentionnée à l'article L. 5142-7 ;

4° A défaut des médicaments mentionnés aux 1°, 2° et 3°, une préparation magistrale vétérinaire. »

B) Traitements interdits ou déconseillés

1) Antibiotiques à proscrire

Certains antibiotiques ne doivent pas être utilisés, par voie orale, chez le cochon d'Inde, car ils peuvent provoquer une entérite et une entérotoxémie, liée à la prolifération excessive de bactéries du genre *Clostridium,* suite à une dérive de la flore digestive antibio-induite. Les molécules à proscrire par voie orale sont :

- Les pénicillines (amoxicilline, ampicilline),
- La céfazoline,
- L'érythromycine, la clindamycine, la lincomycine,
- La dihydrostreptomycine et la streptomycine,
- La bacitracine,
- La chlotétracycline, l'oxytétracycline, la tétracycline,
- La tylosine.

2) Autres traitements à éviter

Certains traitements topiques, comme les balnéations, sont déconseillés, car les risques d'hypothermie sont importants.

Le fipronil est déconseillé car il existe un risque toxique, non étudié, chez le cochon d'Inde (Boussarie et Rival 2017).

PARTIE 2 - Spécificités cliniques et histologiques de la peau du cochon d'Inde

I) La consultation de dermatologie du cochon d'Inde

La consultation de dermatologie du cochon d'Inde est semblable à celle des autres mammifères. Elle débute par le recueil des commémoratifs et de l'anamnèse. Il convient ensuite de réaliser un examen clinique général rigoureux de l'animal, suivi d'un examen dermatologique. En fonction des commémoratifs, de l'anamnèse et de l'examen clinique, des hypothèses diagnostiques hiérarchisées sont émises et des examens complémentaires sont réalisés, dans le but d'établir un diagnostic et de proposer un traitement.

A) Recueil des commémoratifs et de l'anamnèse

1) Commémoratifs

Le recueil des commémoratifs doit être exhaustif et permet de mettre en évidence des conditions de vie inadaptées, pouvant entretenir ou aggraver une affection. Il convient de recueillir les informations concernant :

- L'origine de l'animal (particulier, animalerie, élevage),
- La date d'acquisition,
- Le sexe,
- L'âge,
- La présence éventuelle d'autres animaux dans le foyer,
- L'habitat (taille de la cage, enrichissement du milieu),
- Les aliments fournis et le mode d'administration,
- La nature et la fréquence de renouvellement de la litière,
- Le nettoyage de la cage (produits utilisés, fréquence),
- La liberté dont bénéficie l'animal.

2) Anamnèse

L'anamnèse permet d'obtenir des informations sur la dermatose dont souffre l'animal. Il convient d'obtenir les informations suivantes :

- La date d'apparition des symptômes,
- Le mode d'apparition des symptômes (aigu, fruste),
- La présence de prurit,
- L'atteinte de l'état général : anorexie/dysorexie, apathie, abattement, polyuro-polydipsie, etc,
- Le caractère contagieux de l'affection, si d'autres animaux vivent au contact de l'animal,
- Le caractère zoonotique de l'affection.

B) L'examen clinique (à distance puis rapproché, général et dermatologique)

1) Contention

Le cochon d'Inde est, généralement, docile pendant l'examen clinique et une contention légère, en posant une main sur son dos, afin de l'empêcher de se déplacer, est suffisante. Il ne faut pas hésiter à enrouler l'animal dans une serviette, afin de faciliter la contention, si celui-ci se montre peu coopératif.

2) Examen clinique à distance

On commence par observer l'animal à distance, ce qui permet d'apprécier son état général. Un cochon d'Inde en bonne santé est alerte, debout sur ses pattes, a la tête relevée et les yeux vifs et brillants (figure 4). Il est attentif aux bruits et aux mouvements autour de lui, bien que le cobaye soit, généralement, inhibé lorsqu'il est vu en consultation.

Figure 4 : cochon d'Inde en bonne santé apparente

3) Examen clinique général

Un examen clinique général complet doit être réalisé durant la consultation de dermatologie. En effet, certaines affections cutanées peuvent avoir des répercussions sur l'état général de l'animal et, réciproquement, certaines maladies autres que cutanées, peuvent avoir des répercussions sur la peau et sur le pelage de l'animal. Comme beaucoup d'animaux de proie, les cochons d'Inde ne montrent que tardivement, les signes cliniques d'une maladie (Quinton 2015) (cela leur évite d'être perçus comme plus faibles que les autres, par un prédateur, et de se faire attaquer). Il convient de peser l'animal, d'évaluer son état d'embonpoint, de réaliser une auscultation cardio-respiratoire, une palpation abdominale, une palpation des nœuds lymphatiques périphériques, un examen de l'appareil locomoteur et de prendre sa température (Tableau I).

Tableau I : principaux paramètres biologiques du cochon d'Inde (Quinton 2015)

Longévité moyenne	5 à 8 ans (maximum 10 ans)
Poids moyen	Femelles : 700 à 1000 g Mâles : 500 à 1200 g
Température rectale	37,2 – 39,5°C
Fréquence cardiaque	150 à 380 battements par minute
Fréquence respiratoire	45 à 150 mouvements par minute

4) Examen dermatologique

L'état du pelage est apprécié. Celui-ci doit être soyeux et brillant. La peau doit être propre, sans lésion et doit être examinée dans sa totalité, sans oublier les extrémités (oreilles et membres) (Keeble et Meredith 2009).

La recherche de lésions est primordiale : alopécie, diffuse ou localisée, squamosis, érythème, diffus ou localisé, croûtes, pustules, nodules, papules, ulcères et zones de nécroses. Il ne faut pas confondre certaines spécificités physiologiques de la peau du cochon d'Inde avec une lésion.

A ce stade de la consultation, une liste d'hypothèses diagnostiques, hiérarchisée, est établie. Les examens complémentaires sont choisis en fonction des hypothèses diagnostiques (Keeble et Meredith 2009).

II) Les spécificités dermatologiques du cochon d'Inde

A) Zones d'alopécie physiologiques

Le corps du cochon d'Inde est recouvert, dans sa quasi-totalité, d'un pelage épais et d'un sous-poil fin. La zone des mamelles, des orifices respiratoires, anaux, génitaux et buccaux (Boussarie et Rival 2017), des pavillons auriculaires, de la paume et de la plante, sont glabres (Quesenberry et Carpenter 2012). Il existe, par ailleurs, une zone d'alopécie physiologique en arrière des pavillons auriculaires (figure 5).

Figure 5 : zone alopécique, physiologique, en arrière de l'oreille gauche d'un cochon d'Inde (photo personnelle)

B) Alopécie d'origine génétique

Certaines variétés de cochons d'Inde présentent une alopécie génétique. Les Skinny naissent avec quelques poils, situés sur le chanfrein et les membres. Les Baldwin naissent avec des poils mais les perdent progressivement. La dépilation débute à la tête, puis s'étend vers la partie postérieure du corps, jusqu'à devenir totale (figure 6).



Figure 6 : cochons d'Inde de race Skinny (à gauche) et Baldwin (à droite)

C) Les glandes

1) La glande caudale

Le cochon d'Inde présente, à la base de la queue (qui est extrêmement petite, voire absente), une zone séborrhéique, qui correspond à la glande caudale. Cette glande est formée d'un regroupement de glandes sébacées. Elle est plus marquée chez le mâle que chez la femelle et a une activité sécrétante plus importante chez les mâles non castrés et en période de rut (Boussarie et Rival 2017). Elle joue un rôle dans le marquage territorial.

2) Les glandes anales

Les glandes anales sont constituées d'un grand nombre de glandes sébacées, et sont situées de part et d'autre de l'anus. Elles permettent la sécrétion de substances odoriférantes et sont utilisées pour le marquage territorial (Ellis et Mori 2001 ; Chai et al. 2009).

D) Les vibrisses

Chez le cochon d'Inde, les vibrisses se trouvent sur la face, mais également, sur la région dorso-latérale de la tête et la région oculaire.

E) Hyperesthésie de la peau

Une hyperesthésie de la peau existe chez le cochon d'Inde. Elle se manifeste lors d'injections ou lors de prurit intense, et peut engendrer des crises épileptiformes.

F) Les paumes et les plantes

De nombreux auteurs utilisent le terme de « coussinets » chez le cochon d'Inde et nous conserverons ce terme dans notre travail (figures 7 et 8). Néanmoins, les cochons d'Inde, contrairement aux chiens et aux chats, sont dépourvus de coussinets à proprement parler (figures 26 et 27). Les cochons d'Inde ont quatre doigts sur les membres antérieurs (figure 7) et trois doigts sur les membres postérieurs (figure 8). Certains animaux naissent polydactyles.

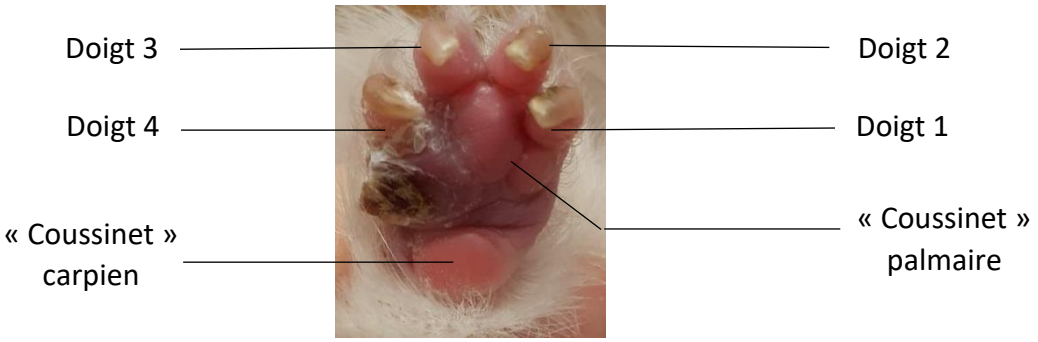

Figure 7 : face palmaire de la main droite (photo personnelle)



Figure 8 : face plantaire du pied droit (photo personnelle)

G) Le museau

Le cochon d'Inde a la particularité de ne pas avoir de truffe, comme le chien ou le chat (figure 9). Il possède un museau, qui présente des poils (figure 21).

Figure 9 : museau de cochon d'Inde

III) Constitution histologique de la peau du cochon d'Inde

A) Les trois couches de la peau

La peau du cochon d'Inde est constituée, comme chez les autres mammifères, de trois couches qui sont, de la plus superficielle à la plus profonde, l'épiderme, le derme et l'hypoderme.

1) L'épiderme

Il s'agit d'un épithélium pluristratifié, kératinisé, relativement fin, mais qui est épaissi aux paumes et aux plantes, dans la région des mamelles, au museau et autour des orifices anaux et génitaux (Boussarie et Rival 2017). Il n'y a pas de vaisseaux sanguins ou lymphatiques dans l'épiderme. Il est nourri par imbibition grâce au derme (Chai et al. 2009). Il est composé de 4 à 5 couches de cellules, selon les régions du corps. Il repose sur la membrane basale de la jonction dermo-épidermique. On distingue, chez le cochon d'Inde, les mêmes couches que chez les autres mammifères, qui sont, pour rappel, de la plus superficielle à la plus profonde (Chai et al. 2009) :

- La couche cornée, également appelée *stratum corneum*, qui est composée d'une partie compacte, profonde et d'une partie superficielle, où les cellules mortes, kératinisées, desquament. L'épaisseur de cette couche varie selon les endroits du corps (Chai et al. 2009),
- La couche claire, également appelée *stratum lucidum*, qui est présente seulement dans les zones où l'épiderme est épaissi, comme les coussinets et le museau (Chai et al. 2009),
- La couche granuleuse, également appelée *stratum granulosum*, qui est composée de cellules aplaties,
- La couche épineuse, également appelée *stratum spinosum*, qui est constituée de cellules polyédriques,
- La couche basale, également appelée *stratum germinativum*, qui est constituée de cellules basales, les seules à se multiplier.

2) Le derme

Le derme est un tissu conjonctif, constitué de fibres de collagène disposées dans une matrice extracellulaire, riche en eau et en protéoglycanes. Les fibres sont produites par les fibroblastes et sont agglomérées en faisceaux, orientés dans les trois directions de l'espace, afin de résister aux tiraillements de la peau dans toutes les directions. Il s'agit d'un tissu richement vascularisé et innervé, qui permet l'apport de nutriments à l'épiderme et aux annexes cutanées. Dans le derme, se trouvent les structures annexes, à savoir les follicules pileux et les glandes sébacées (Miller, Griffin et Campbell 2013).

3) L'hypoderme

L'hypoderme, également appelé toile sous-cutanée, est essentiellement constitué d'adipocytes. De par sa composition, cette couche a plusieurs rôles : elle permet l'ancrage du derme sur les muscles sous-jacents, assure l'isolation thermique, permet d'amortir et de protéger l'animal contre les chocs et constitue une réserve d'énergie sous forme de graisses. Contrairement à la plupart des mammifères, chez qui l'hypoderme constitue la couche la plus épaisse de la peau, le cochon d'Inde (comme le chinchilla) possède un hypoderme très fin, qui ne permet pas une contention par le pli de peau du dos (Chai et al. 2009). Son épaisseur est variable selon les régions du corps.

B) Le poil et le muscle érecteur du poil

1) Les rôles du poil

Le poil caractérise les mammifères. Il joue plusieurs rôles (Chai et al. 2009) :

- Un rôle dans la thermorégulation corporelle de l'animal, qui est corrélé à l'épaisseur du poil, à sa longueur, à sa densité et à sa structure,
- Un rôle de barrière mécanique protectrice,
- Un rôle dans le camouflage de l'animal dans son environnement,
- Un rôle dans la communication olfactive et visuelle entre individus ; il intervient dans les relations sociales,
- Un rôle de perception sensorielle, notamment grâce aux vibrisses.

2) Les différents types de poils

Chez le cochon d'Inde, comme chez les autres mammifères, il existe trois types de follicules pileux et de poils (Chai et al. 2009) :

- Les follicules et les poils primaires, associés aux glandes sébacées et au muscle érecteur du poil,
- Les follicules et les poils secondaires, fins et généralement, plus courts et plus nombreux que les follicules et poils primaires. Ils constituent de meilleurs isolants thermiques que ces derniers,
- Les poils tactiles, également appelés vibrisses, qui se regroupent en rangées, notamment sur la face, où ils composent les moustaches. Les poils tactiles sont issus de follicules dont l'innervation est riche et qui sont pourvus d'un tissu érectile, formé de larges sinus sanguins (Chai et al. 2009).

3) Constitution du poil

Les poils prennent naissance dans les follicules pileux, sortes d'invaginations épidermiques, dans le derme. Chez le cochon d'Inde, on trouve, essentiellement, des follicules pileux simples, c'est-à-dire unique, qui donnent naissance à un seul poil. Néanmoins, des follicules pileux composés peuvent exister chez le cochon d'Inde. Ils sont formés de plusieurs bulbes, donnant chacun un poil, l'ensemble des poils étant réunis dans un infundibulum unique.

a) Les follicules pileux

Les follicules pileux sont constitués de trois parties. On distingue, de la surface vers la profondeur (Chai et al. 2009) :

- L'infundibulum, qui constitue la partie supérieure du follicule pileux et qui peut contenir plusieurs poils. Il s'étend de l'orifice du follicule jusqu'à l'abouchement de la glande sébacée,
- L'isthme, qui constitue la partie moyenne du follicule et qui s'étend de l'abouchement de la glande sébacée à l'insertion du muscle érecteur,
- Le bulbe, qui constitue la partie profonde du follicule et qui s'étend de l'insertion du muscle érecteur à la papille dermique. Les cellules du bulbe sont indifférenciées et se multiplient durant la phase anagène, avant de progresser verticalement et de se différencier progressivement pour donner la tige pilaire, ainsi que la gaine épithéliale interne.

b) La tige pilaire

La tige pilaire est, également, composée de trois parties. On distingue, de l'intérieur vers l'extérieur (figures 10 et 11) :

- La moelle ou medulla, partie centrale du poil, qui provient, comme les autres couches du poil, de la différenciation des cellules de la matrice du bulbe. Elle est composée de cellules aplaties,
- Le cortex, couche intermédiaire la plus importante du poil, située entre la cuticule et la medulla, constituée de cellules qui s'allongent, dans l'axe du poil,
- La cuticule, couche la plus externe de la tige pilaire, qui joue un rôle de protection mécanique. Elle est constituée de cellules cornifiées et aplaties.



Légendes :

1 - médulla,

2 - cortex,

3 - cuticule

Figure 10 : poil de cochon d'Inde, observé au MO (Dr Didier Pin).

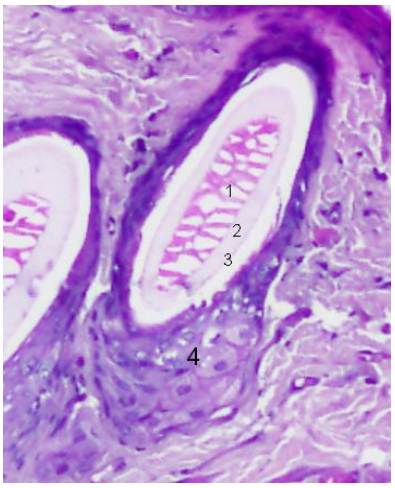

Légendes :

1 - médulla,

2 - cortex,

3 -cuticule

4 – glande sébacée

Figure 11 : coupe transversale d'un follicule pileux de cochon d'Inde, observée au MO (photo personnelle)

4) Le muscle érecteur du poil

Le muscle érecteur du poil est développé, en particulier au niveau de la face dorsale du cou, des vibrisses et des lombes. Il est constitué de cellules musculaires lisses. Il se contracte, sous l'effet de la noradrénaline ou de l'adrénaline, provoquant la piloérection (Chai et al. 2009).

5) Le cycle pilaire

Comme chez tous les mammifères, la croissance du poil est cyclique. En revanche, chez le cobaye, contrairement à la plupart des rongeurs, le cycle pilaire n'est pas synchronisé et les poils ne sont donc pas tous à la même phase du cycle (Chai et al. 2009). Le cycle pilaire est influencé par des facteurs génétiques, l'état de santé de l'animal, la température environnante, la photopériode, les hormones et la nourriture. La durée des différentes phases varie selon le sexe, l'âge, la race, la zone corporelle et des facteurs physiologiques et pathologiques (Chai et al. 2009). Le cycle pilaire est composé de trois phases :

- Une phase anagène durant laquelle le poil croît,
- Une phase catagène, intermédiaire entre les phases anagène et télogène, durant laquelle la croissance du poil ralentit,
- Une phase télogène, durant laquelle le poil est au repos et est retenu dans le follicule pileux.

C) Les glandes

1) Les glandes sébacées

Les glandes sébacées s'abouchent au follicule pileux (figure 12). Chaque follicule pileux primaire est associé à une glande sébacée (Boussarie et Rival 2017). Les glandes sébacées sont présentes en quantité importante au niveau du dos et de la région anale. Certaines d'entre elles sont spécialisées. Elles forment, en se regroupant, la glande supra caudale à la base de la queue (Boussarie et Rival 2017).

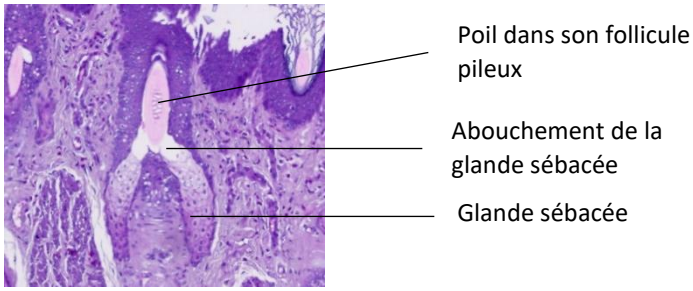

Figure 12 : coupe histologique d'un follicule pileux et de l'abouchement de glandes sébacées, observée au MO (photo personnelle)

2) Les glandes sudoripares ou sudorales

Contrairement à d'autres mammifères (les chiens, notamment), les cochons d'Inde n'ont pas de glandes sudoripares, ni épitrichiales (Chai et al. 2009), ni atrichiales (Boussarie et Rival 2017).

IV) Atlas histologique de la peau du cochon d'Inde

A) Matériel et méthode

Les échantillons de peau ont été prélevés sur deux cochons d'Inde adultes, décédés, un mâle et une femelle. Les deux individus n'avaient aucun problème de santé. Les prélèvements ont été réalisés dans les zones suivantes : l'abdomen, la nuque, les flancs, le dos, les lèvres, le museau, les mamelles, la zone péri-vulvaire, la zone périanale, les paupières, le conduit auditif externe, le pavillon auriculaire, le pénis, les mains et les pieds.

Les prélèvements ont été fixés dans du formol (4%) durant 48 heures et inclus en blocs de paraffine. Ces derniers ont été sectionnés, montés sur des lames de verre et colorés avec de l'hématoxyline et de l'éosine (Hémalun Eosine®).

Les lames sont observées au microscope optique. Les structures sont examinées et photographiées. Une attention particulière est portée sur l'aspect des glandes sébacées et sur la présence ou non de glandes sudorales. Des mesures de l'épaisseur de peau, dans plusieurs zones, sont effectuées, grâce au logiciel Photofiltre (figure 13). Les mesures sont reportées dans un fichier excel (annexe 2). Pour chaque couche de peau, dix mesures sont effectuées et une moyenne est calculée dans excel.

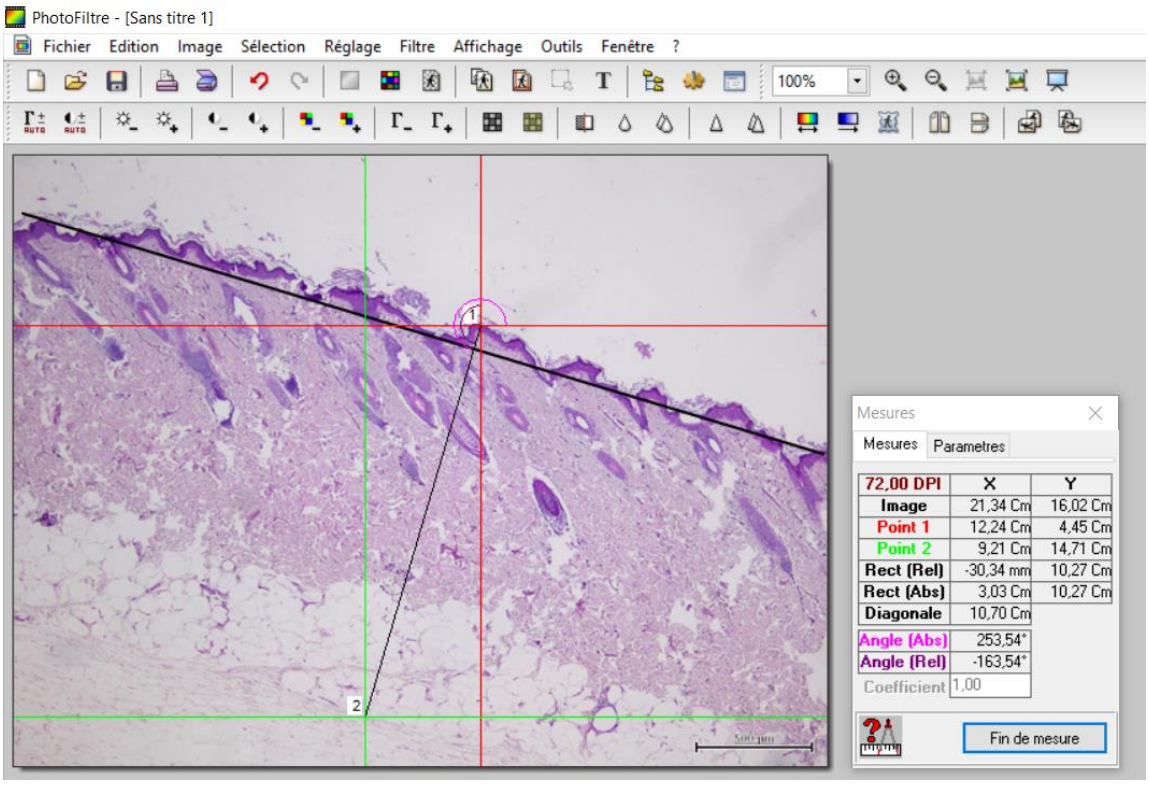

Figure 13 : capture d'écran illustrant la méthode de réalisation des mesures d'épaisseur de peau, grâce au logiciel photofiltre (photo personnelle)

B) Résultats

1) Coupes histologiques avec mesures d'épaisseur de peau

a) La peau de l'abdomen

Chez le mâle

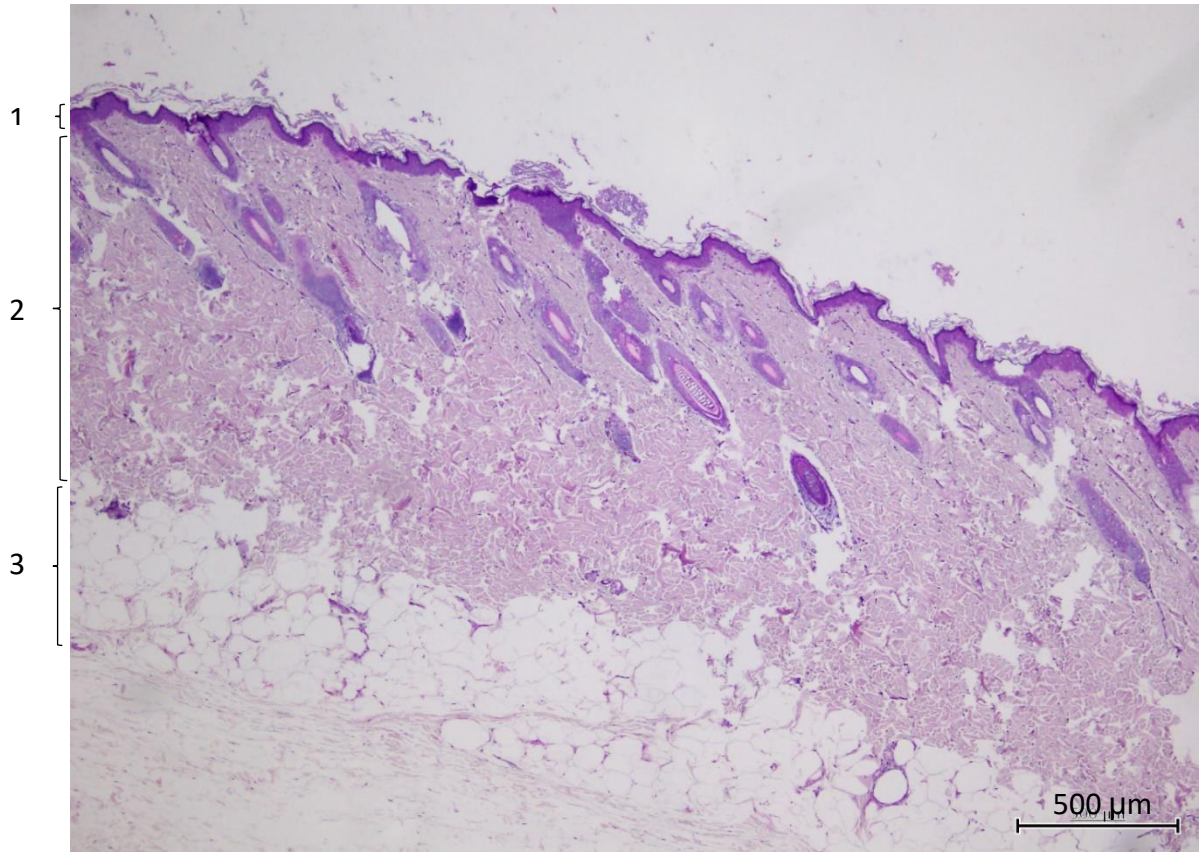

Figure 14 : coupe histologique de la peau de l'abdomen d'un cochon d'Inde mâle, observée au MO (grossissement x40)

Légendes : 1 = épiderme, 2 = derme, 3 = hypoderme.

Chez le cochon d'Inde mâle, la peau de l'abdomen a une épaisseur moyenne de 1,71 mm (figure 14).

En moyenne :

- L'épiderme a une épaisseur de 0,042 mm,
- Le derme a une épaisseur de 1,19 mm,
- L'hypoderme a une épaisseur de 0,45 mm.

Chez la femelle

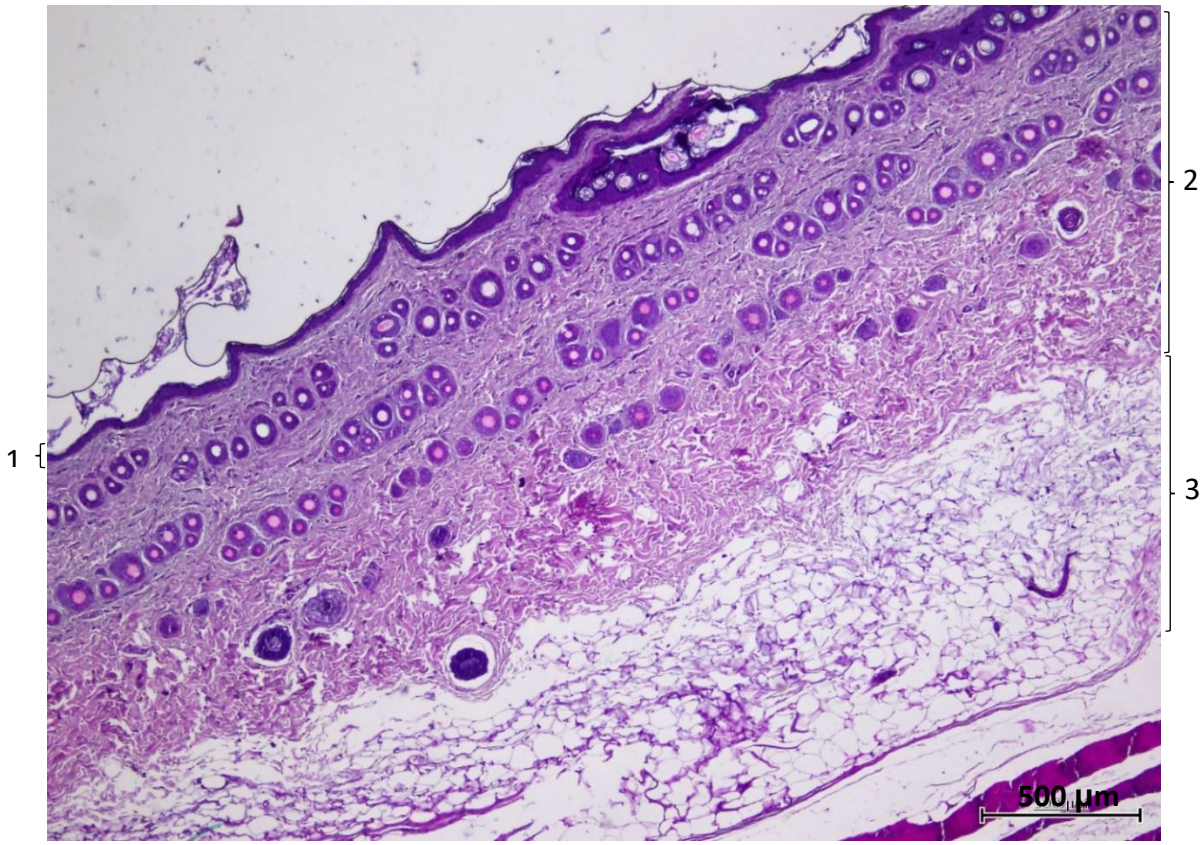

Figure 15 : coupe histologique de la peau de l'abdomen d'un cochon d'Inde femelle, observée au MO (grossissement x40)

Légendes : 1 = épiderme, 2 = derme, 3 = hypoderme.

Chez le cochon d'Inde femelle, la peau de l'abdomen a une épaisseur moyenne de 2,08 mm (figure 15).

En moyenne :

- L'épiderme a une épaisseur de 0,035 mm,
- Le derme a une épaisseur de 1,20 mm,
- L'hypoderme a une épaisseur de 0,83 mm.

Comparaison mâle et femelle

La peau de l'abdomen est plus épaisse chez la femelle que chez le mâle. Cette différence est essentiellement due à une différence d'épaisseur de l'hypoderme. En effet, cette couche est presque deux fois plus épaisse chez la femelle que chez le mâle. L'épiderme est légèrement plus épais chez le mâle que chez la femelle. Le derme est d'épaisseur identique chez les deux sexes.

b) <u>La peau de la nuque chez la femelle</u>

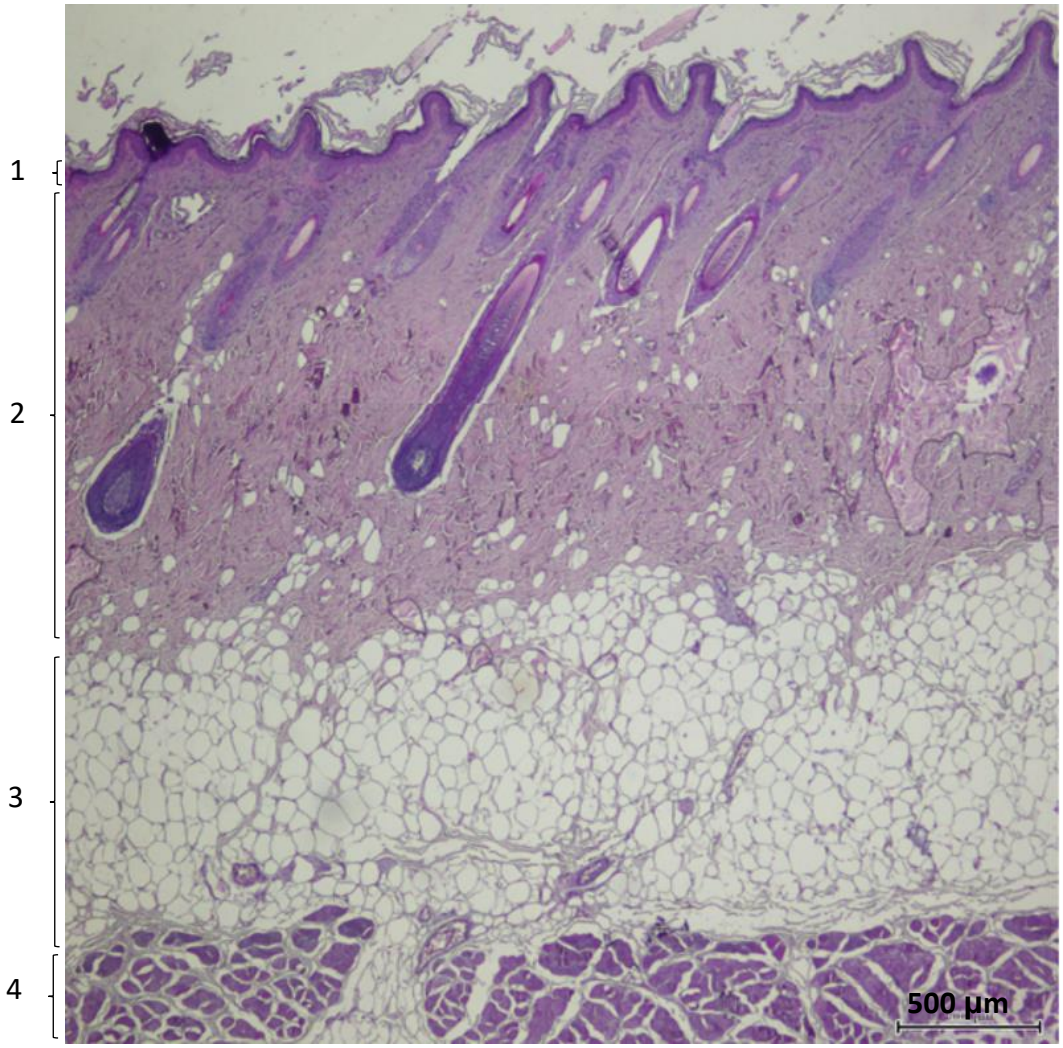

Figure 16 : coupe histologique de la peau de la nuque d'un cochon d'Inde femelle, observée au MO (grossissement x40)

Légendes : 1 = épiderme, 2 = derme, 3 = hypoderme, 4 = muscle peaucier.

Chez le cochon d'Inde femelle, la peau de la nuque a une épaisseur moyenne de 2,75 mm (figure 16).

En moyenne :

- L'épiderme a une épaisseur de 0,038 mm,
- Le derme a une épaisseur de 1,60 mm,
- L'hypoderme a une épaisseur de 1,13 mm.

c) <u>La peau du flanc chez la femelle</u>

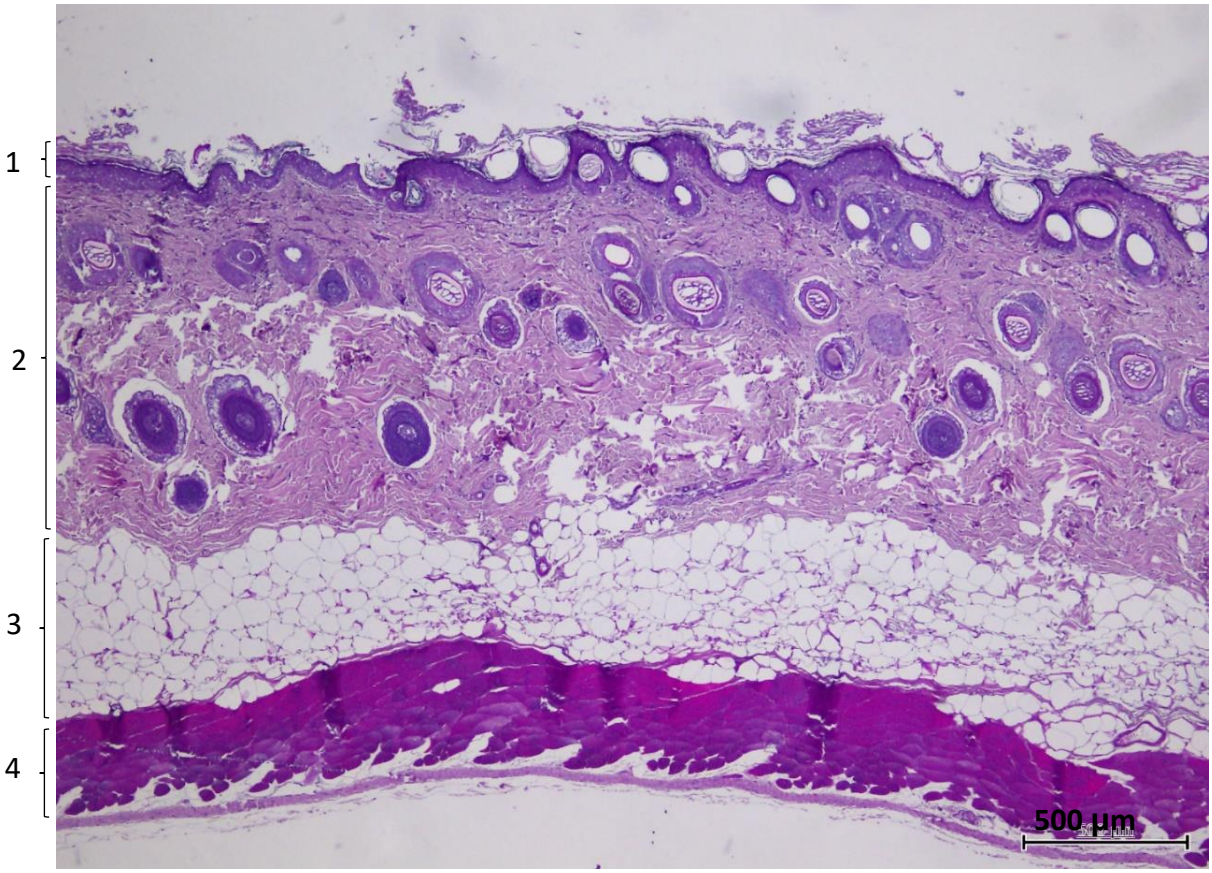

Figure 17 : coupe histologique de la peau du flanc d'un cochon d'Inde femelle, observée au MO (grossissement x40)

Légendes : 1 = épiderme, 2 = derme, 3 = hypoderme, 4 = muscle peaucier.

Chez le cochon d'Inde femelle, la peau du flanc a une épaisseur moyenne de 1,59 mm (figure 17).

En moyenne :

- L'épiderme a une épaisseur de 0,046 mm,
- Le derme a une épaisseur de 1,03 mm,
- L'hypoderme a une épaisseur de 0,44 mm.

d) <u>La peau du dos chez la femelle</u>

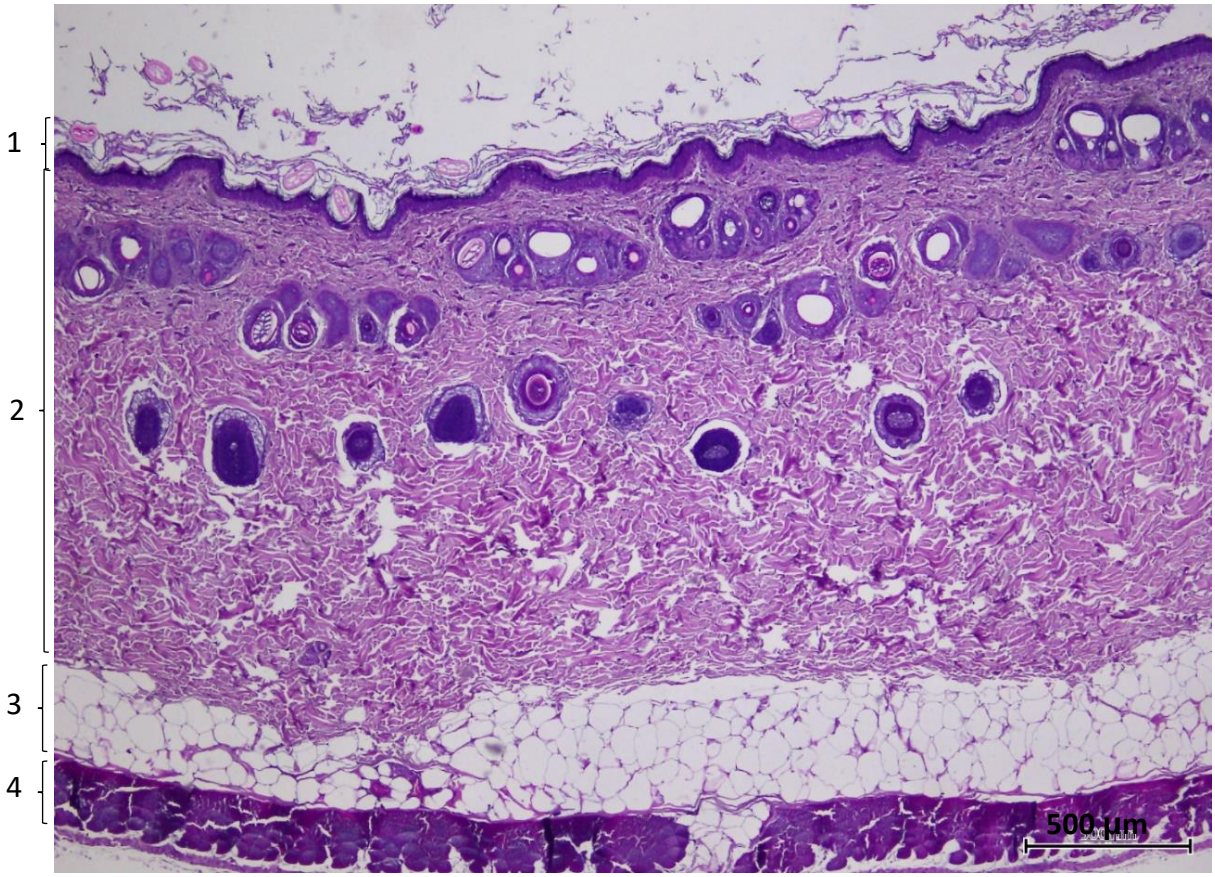

Figure 18 : coupe histologique de la peau du dos d'un cochon d'Inde femelle, observée au MO (grossissement x40)

Légendes : 1 = épiderme, 2 = derme, 3 = hypoderme, 4 = muscle peaucier.

Chez le cochon d'Inde femelle, la peau du dos a une épaisseur moyenne de 1,98 mm (figure 18).

En moyenne :

- L'épiderme a une épaisseur de 0,046 mm,
- Le derme a une épaisseur de 1,57 mm,
- L'hypoderme a une épaisseur de 0,32 mm.

e) <u>La peau de la lèvre supérieure chez la femelle</u>

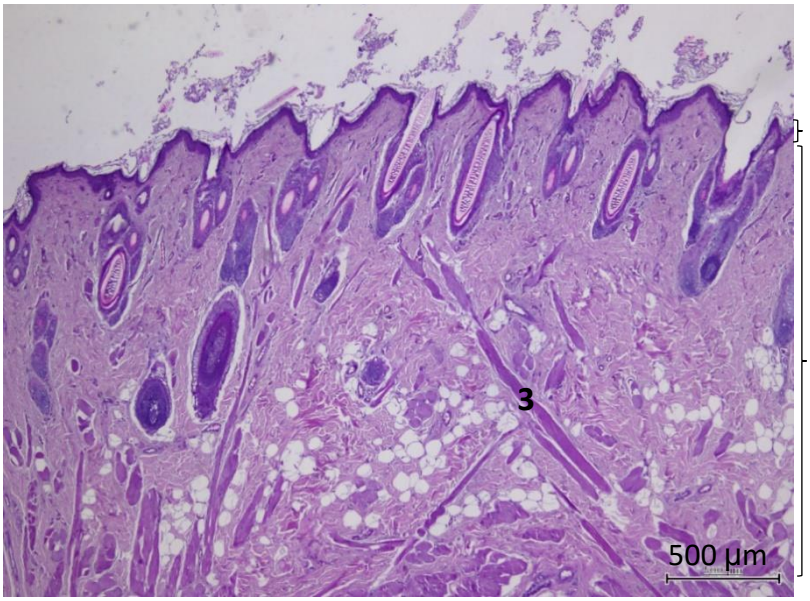

Légendes :

1 – épiderme

2 – derme et hypoderme

3 – fibre musculaire

Figure 19 : coupe histologique de la peau de la lèvre supérieure d'un cochon d'Inde femelle observé au MO (grossissement x40)

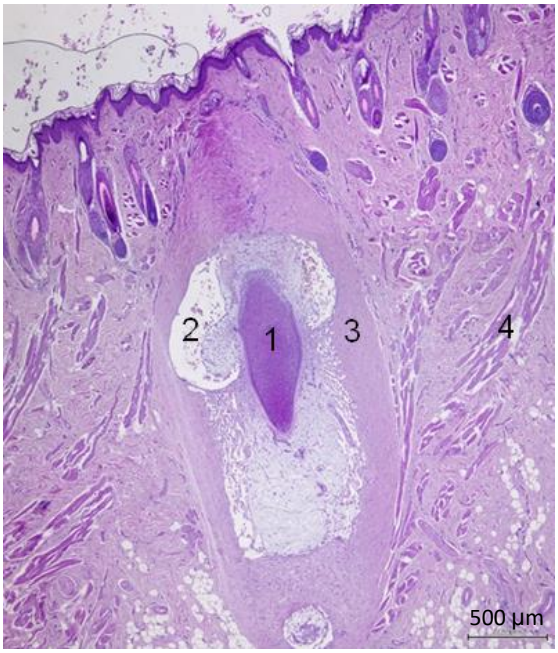

Légendes :

1 – follicule pileux,

2 – lac sanguin,

3 – gaine fibro-conjonctive,

4 – fibres musculaires.

Figure 20 : coupe histologique d'une vibrisse d'un cochon d'Inde femelle, observée au MO (grossissement x40).

Chez le cochon d'Inde femelle, l'épiderme de la lèvre supérieure a une épaisseur moyenne de 0,037 mm (figure 19). L'épaisseur du derme et de l'hypoderme n'a pas été mesurée car ces deux couches ne sont pas distinctes.

On note que la peau de la lèvre supérieure est constituée d'un grand nombre de fibres musculaires (figure 19) et on trouve des vibrisses (figure 20).

f) <u>La peau du museau</u>

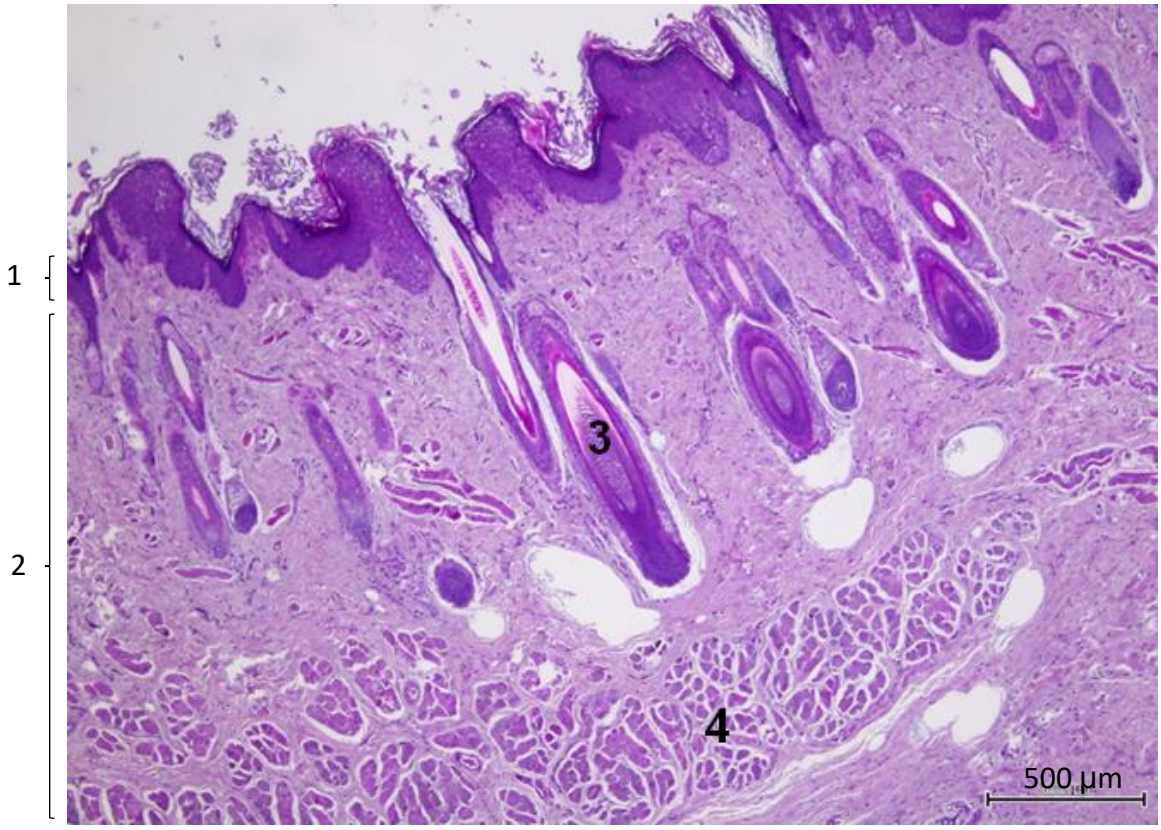

Figure 21 : coupe histologique de la peau du museau, observée au MO (grossissement x40)

Légendes : 1 = épiderme, 2 = derme et hypoderme, 3 = follicule pileux, 4 = fibres musculaires

L'épiderme du museau a une épaisseur moyenne de 0,20 mm (figure 21). L'épaisseur du derme et de l'hypoderme n'a pas été mesurée car ces deux couches ne sont pas distinctes.

On note la présence de follicules pileux sur cette coupe. On note également la présence de nombreuses fibres musculaires, dans le derme.

g) <u>La peau de la mamelle</u>

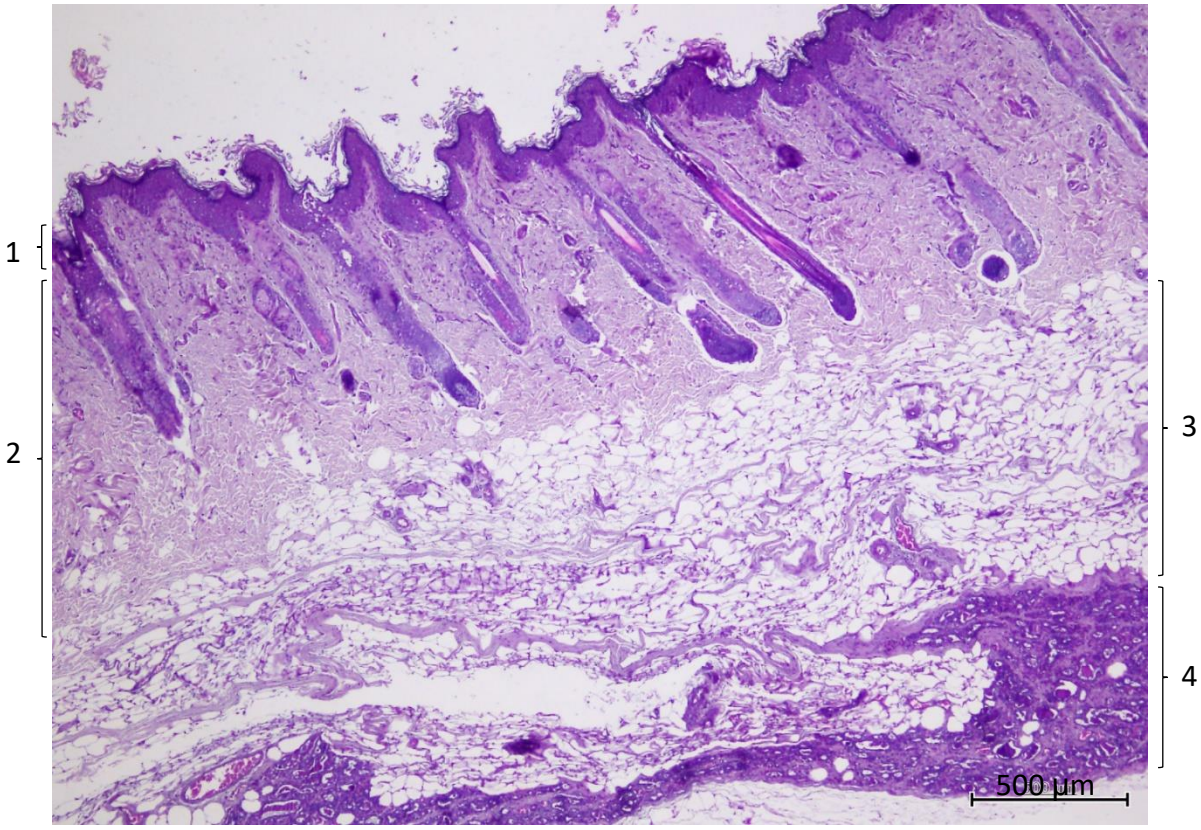

Figure 22 : coupe histologique de la peau de la région mammaire, observée au MO (grossissement x40)

Légendes : 1 = épiderme, 2 = derme, 3 = hypoderme, 4 = tissu mammaire

Chez le cochon d'Inde femelle, la peau de la mamelle a une épaisseur moyenne de 1,78 mm (figure 22).

En moyenne :

- L'épiderme a une épaisseur de 0,086 mm,
- Le derme a une épaisseur de 0,93 mm,
- L'hypoderme a une épaisseur de 0,79 mm.

On constate que l'épiderme de la région de la mamelle est environ deux fois plus épais que celui de l'abdomen, de la nuque, du flanc, du dos et de la lèvre supérieure. Ceci confirme ce qui est décrit dans la littérature, qui est que l'épiderme est épaissi dans la région des mamelles (Boussarie et Rival 2017).

h) La peau de la vulve

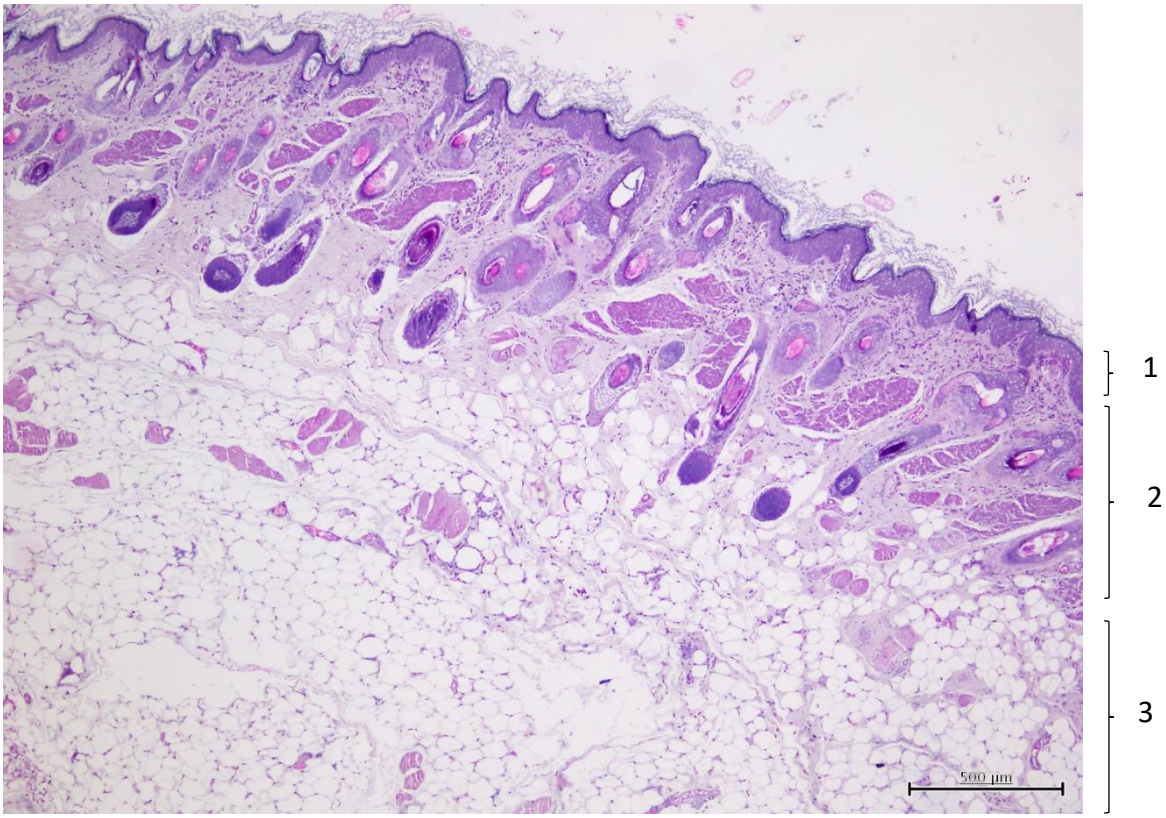

Figure 23 : coupe histologique de la peau péri-vulvaire, observée au MO (grossissement x40)

Légendes : 1 = épiderme, 2 = derme, 3 = hypoderme

L'épiderme de la région péri-vulvaire a une épaisseur moyenne de 0,068 mm et le derme a une épaisseur moyenne de 0,72 mm. L'épaisseur de l'hypoderme n'a pas été mesurée mais on peut noter qu'il est épais (figure 23).

i) La peau de la région anale

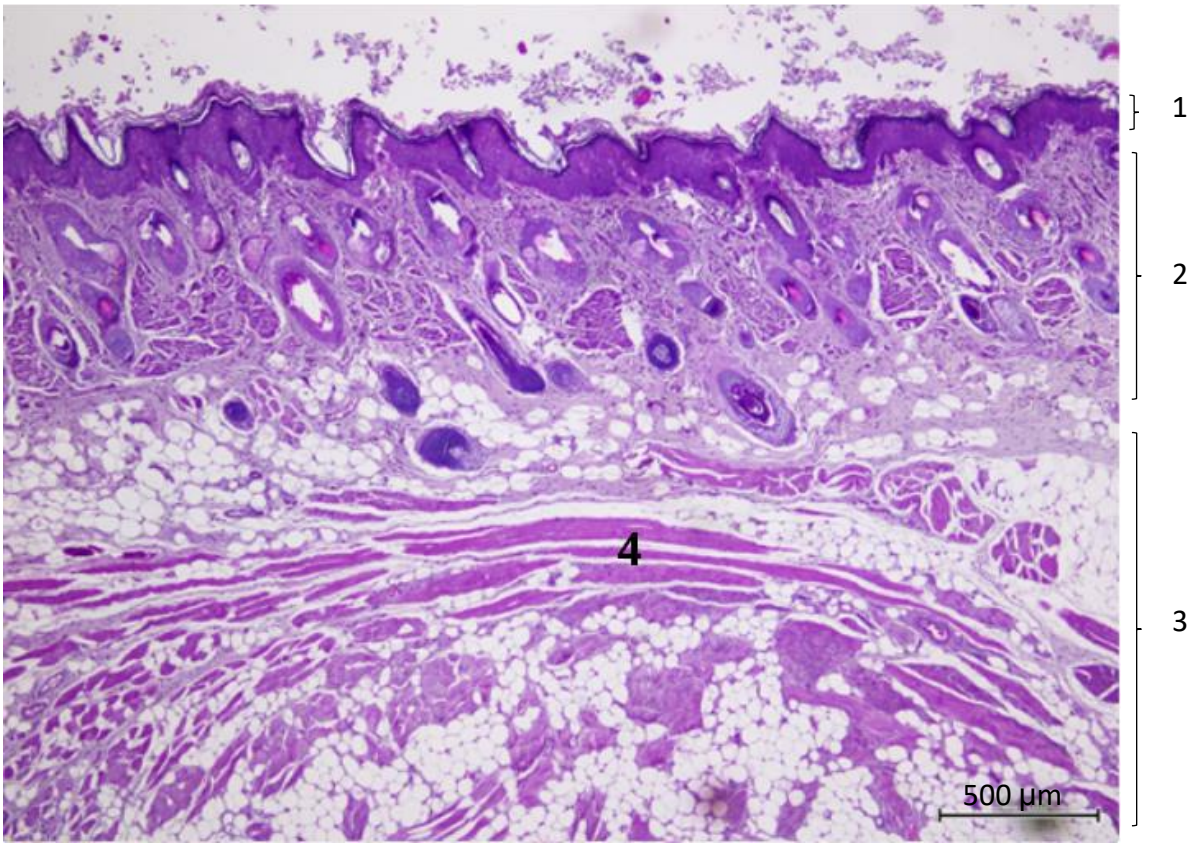

Figure 24 : coupe histologique de la région anale, observée au MO (grossissement x40)

Légendes : 1 = épiderme, 2 = derme, 3 = hypoderme, 4 = fibres musculaires

L'épiderme de la région anale a une épaisseur moyenne de 0,13 mm et le derme a une épaisseur moyenne de 0,66 mm. L'épaisseur de l'hypoderme n'a pas été mesurée (figure 24).

Cette région est riche en fibres musculaires (figure 24). On constate que l'épiderme de cette zone est environ trois fois plus épais que celui de l'abdomen, de la nuque, du flanc, du dos et de la lèvre supérieure. Ceci confirme ce qui est décrit dans la littérature, qui est que l'épiderme est épaissi au niveau de l'anus (Boussarie et Rival 2017).

j) <u>La peau de la paupière</u>

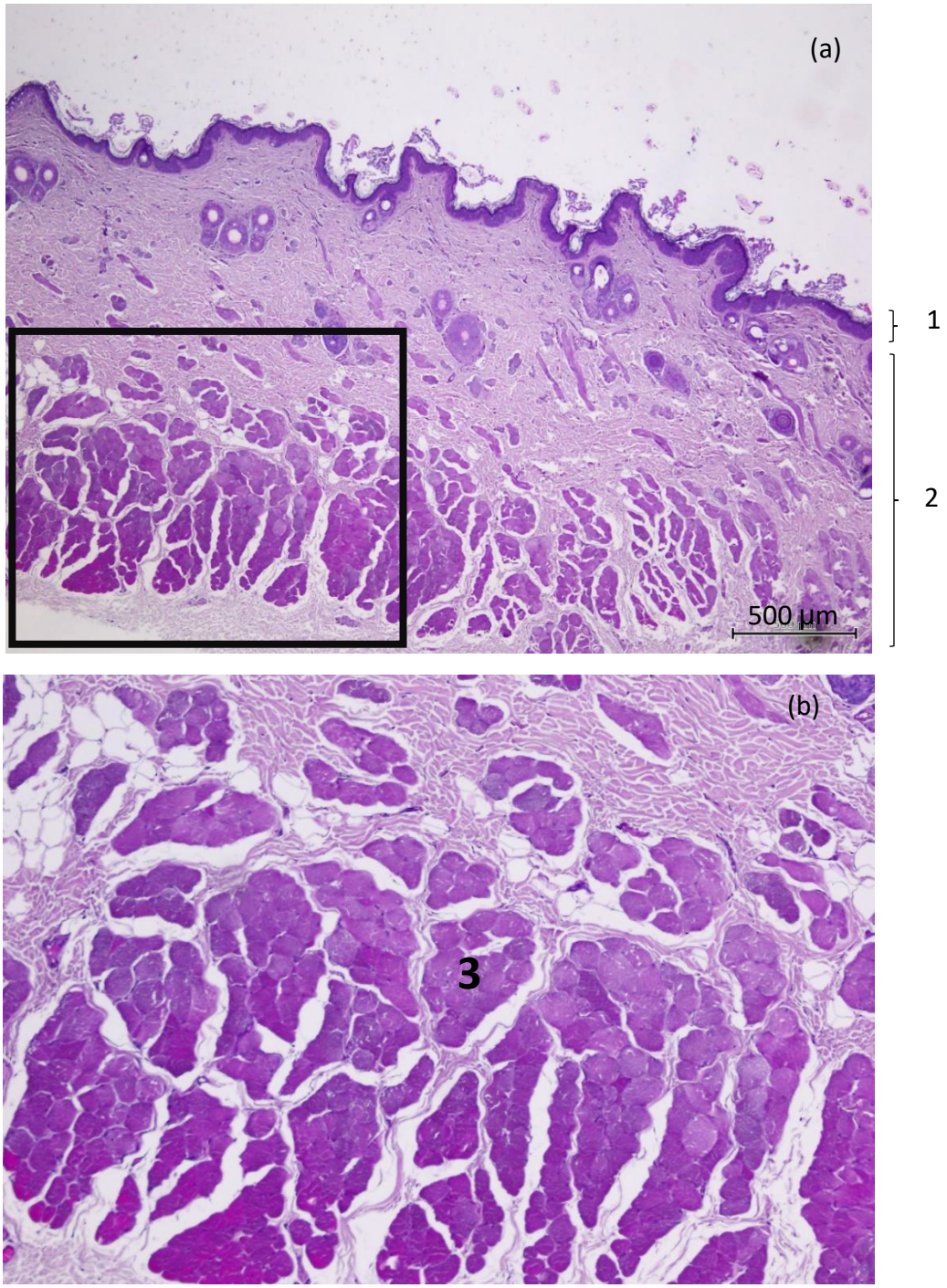

Figure 25 : (a) coupe histologique de la paupière, observée au MO (grossissement x40), (b) zoom sur la zone encadrée (grossissement x100)

Légendes : 1 = épiderme, 2 = derme, 3 = fibres musculaires

L'épiderme de la paupière a une épaisseur moyenne de 0,040 mm. L'épaisseur du derme et de l'hypoderme n'a pas été mesurée.

On trouve de très nombreuses fibres musculaires (figure 25).

k) Conclusion

La peau du cochon d'Inde et les trois couches qui la composent, présentent des variations d'épaisseur selon les régions du corps. Ceci confirme ce qui est décrit dans la littérature. De la région où la peau est la plus fine à la région où elle est la plus épaisse, on trouve : le flanc, la mamelle, le dos, l'abdomen et la nuque.

L'épiderme a une épaisseur similaire dans les régions de l'abdomen, de la nuque, du flanc, du dos et de la lèvre supérieure (mesures comprises entre 0,035 et 0,046 mm). En revanche, il est deux fois plus épais, environ, dans la région mammaire (0,086 mm) et trois fois plus épais, environ, dans la région anale (0,13 mm). La zone où l'épiderme est le plus épais entre les différentes zones mesurées est le museau (0,20 mm). Ces mesures confirment ce qui est décrit dans la littérature, qui est que l'épiderme est un épithélium relativement fin, mais qui est épaissi dans la région des mamelles, au museau et autour des orifices anaux et génitaux (Boussarie et Rival 2017).

Le derme présente également des variations d'épaisseur selon les zones du corps du cochon d'Inde. De la région où il est le plus fin, à la région où il est le plus épais, on trouve : l'anus (0,66 mm), la vulve (0,72 mm), la mamelle (0,93 mm), le flanc (1,03 mm), l'abdomen (1,20 mm), le dos (1,57 mm) et la nuque (1,6 mm).

L'hypoderme présente, également, des variations d'épaisseur selon les zones. La région où il est le plus fin parmi les régions étudiées est le dos (0,32 mm) et la région où il est le plus épais est la nuque (1,13 mm). Ces mesures confirment ce qui est décrit dans la littérature, qui est que, contrairement à la plupart des mammifères, chez qui l'hypoderme constitue la couche la plus épaisse de la peau, le cochon d'Inde possède un hypoderme très fin, qui ne permet pas une contention par le pli de peau du dos (Chai et al. 2009).

Enfin, aucune glande sudoripare n'a été observée sur les coupes histologiques. Ceci confirme ce qui est décrit dans la littérature, qui est que les cochons d'Inde n'ont pas de glandes sudoripares, ni épitrichiales (Chai et al. 2009), ni atrichiales (Boussarie et Rival 2017).

2) Coupes histologiques illustratives

a) La main

Figure 26 : coupe histologique, transversale, d'une main chez un cochon d'Inde, observée au MO (grossissement x10).

Légendes : 1 – épiderme du dessus de la main, 2 – épiderme de la paume de la main, 3 – os, 4 – tendon, 5 – muscle.

Le dessus des mains est poilu, contrairement à la paume. L'épiderme est d'épaisseur nettement plus importante sur la paume que sur le dessus de la main. Sur la paume, des crêtes épidermiques permettent, en l'absence de follicules pileux, le maintien de l'épiderme sur le derme. On note la présence des os des doigts, de tendons et de muscles (figure 26).

b) Le pied

Figure 27 : coupe histologique, transversale, d'un pied chez un cochon d'Inde, observée au MO (grossissement x10).

Légendes : 1 - épiderme du dessus du pied, 2 - couche cornée de la plante du pied, 3 - épiderme et derme de la plante du pied, 4 - os, 5 - tendon.

Tout comme les mains, le dessus des pieds est poilu alors que la plante est imberbe. Sur la plante, la couche cornée et l'épiderme sont de taille importante. De la même façon qu'au niveau des paumes, des crêtes épidermiques permettent, sur les plantes, en l'absence de follicules pileux, le maintien de l'épiderme sur le derme (figure 27).

Conclusion des coupes histologiques de la main et du pied : force est de constater que le cochon d'Inde ne possède pas de coussinet à proprement parler. Les « coussinets » sont, en fait, un épaississement cutané.

c) <u>Le pavillon auriculaire</u>

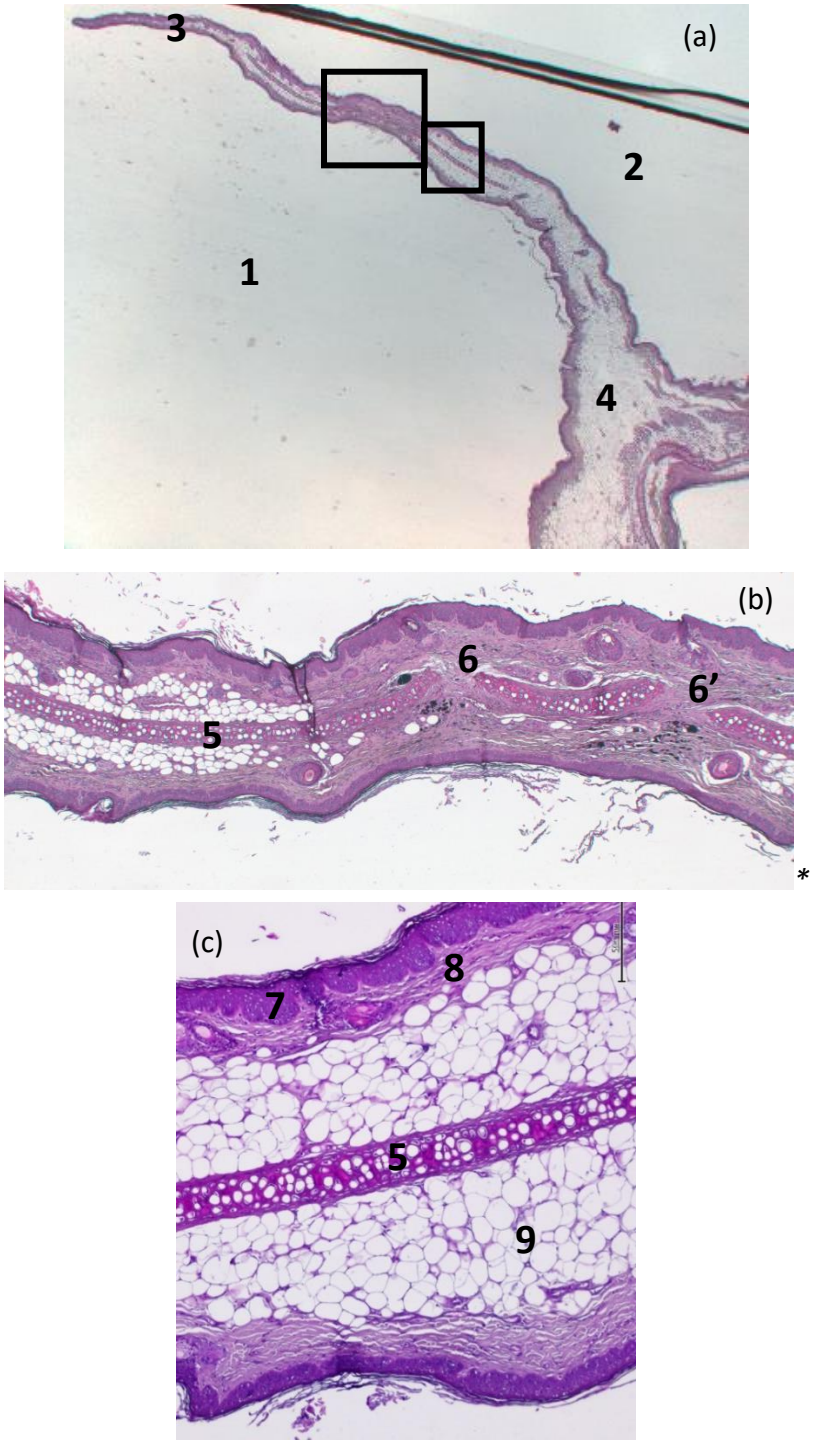

Figure 28 : coupes histologiques d'un pavillon auriculaire, observées au MO (a) grossissement x10, (b) zoom sur le cadre de gauche sur la figure a (c) zoom sur le cadre de droite sur la figure a

Légendes : 1 - face interne du pavillon auriculaire, 2 - face externe du pavillon auriculaire, 3 - extrémité du pavillon auriculaire, 4 - base du pavillon auriculaire, 5 - cartilage, 6 et 6'- foramens vasculaires, 7 – épiderme, 8 – derme, 9 – hypoderme

d) Le conduit auditif externe

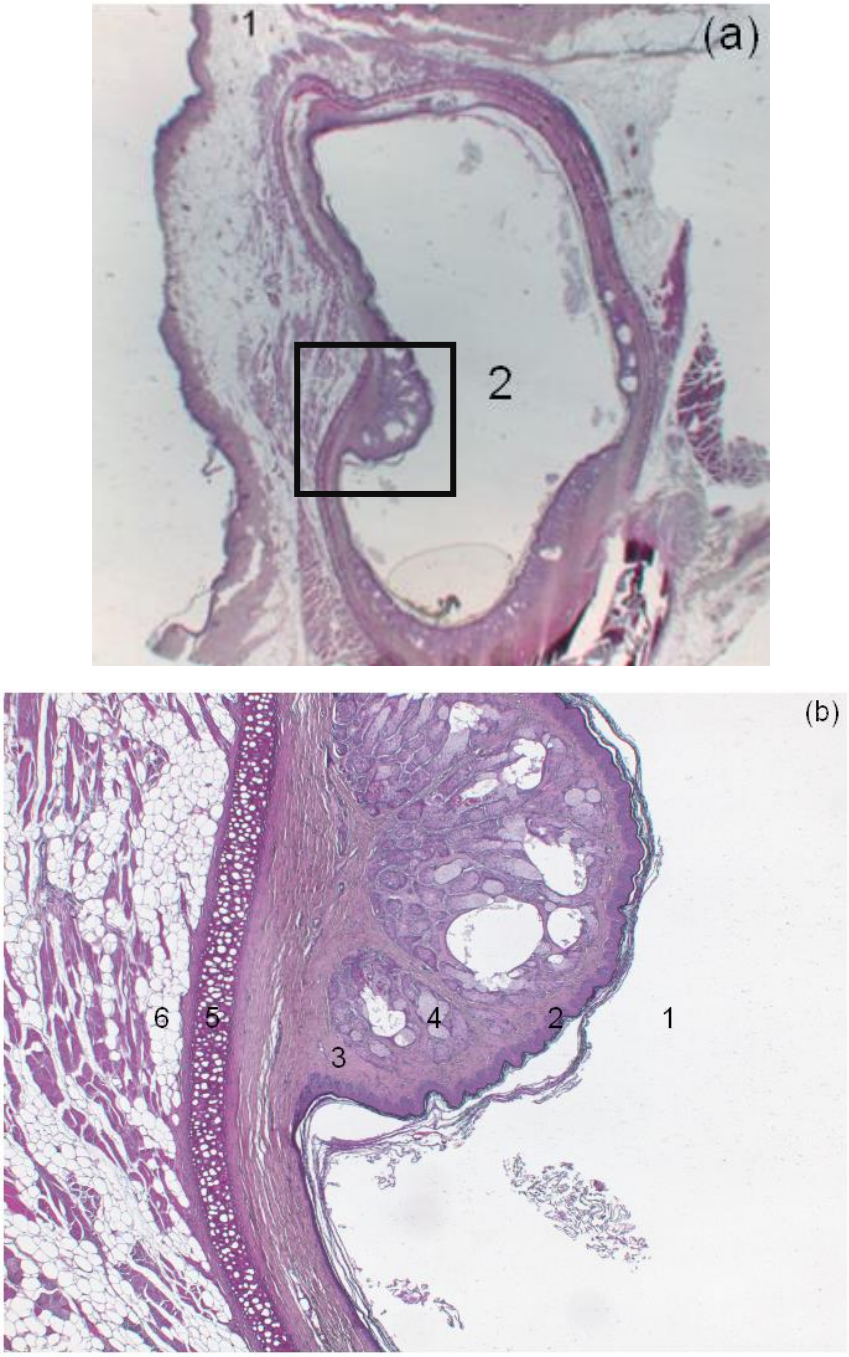

Figure 29 : coupes histologiques d'un conduit auditif externe, observées au MO (a) grossissement x10, (b) zoom sur la zone encadrée, grossissement x40

Légendes : (a) 1 - départ du pavillon auriculaire, 2 - conduit auditif externe (b) 1 - conduit auditif externe, 2 - épiderme, 3 - derme, 4 - glandes sébacées, 5 - cartilage, 6 - hypoderme et fibres musculaires

La peau du conduit auditif externe est très riche en glandes sébacées (figure 29).

e) <u>Le pénis</u>

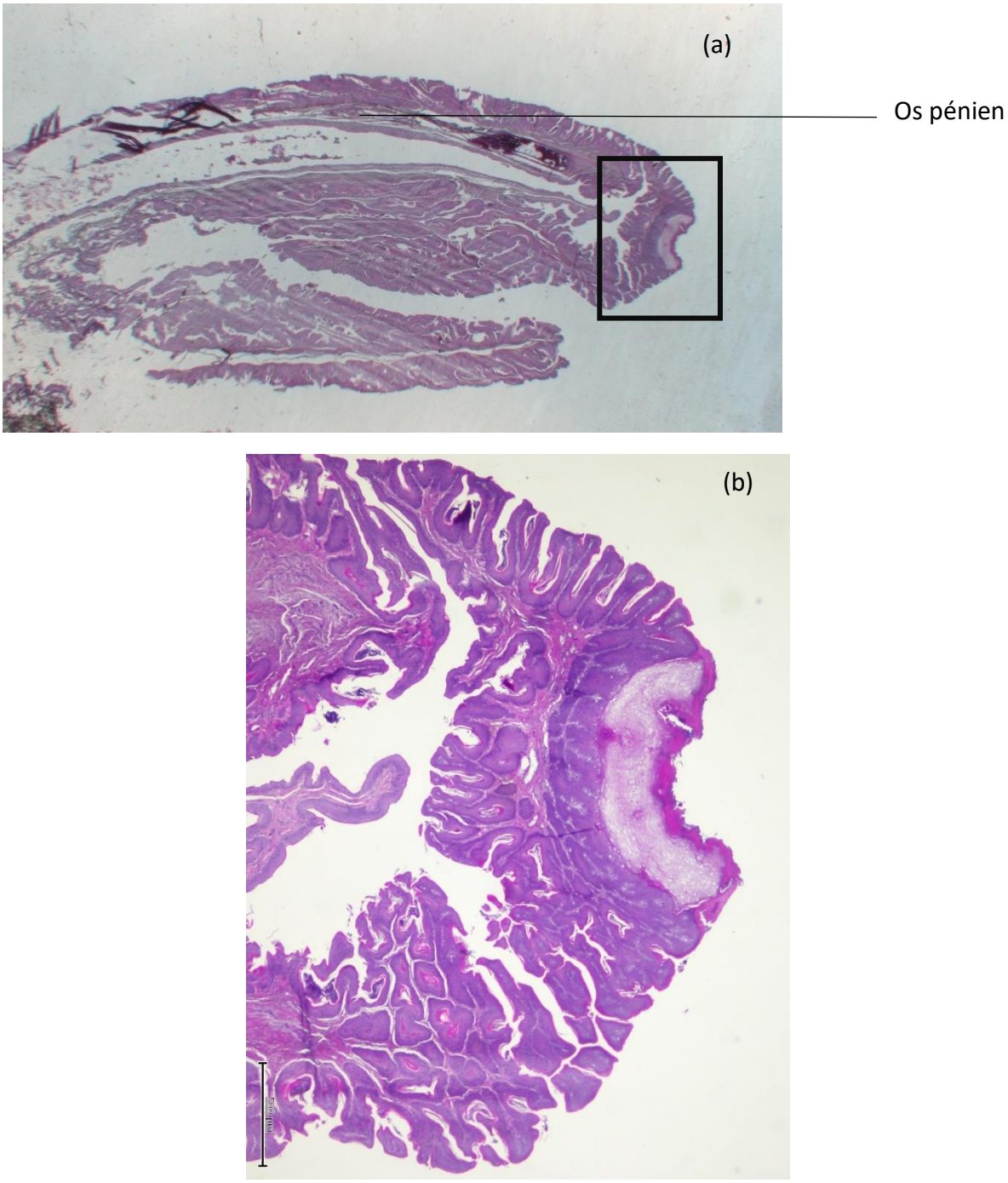

Figure 30 : coupes histologiques de pénis, observées au MO (a) grossissement x10, (b) zoom sur la partie encadrée sur la figure a, grossissement x40

Le cochon d'Inde possède un os pénien (figure 30).

PARTIE 3 - Les monographies

Les affections de la peau les plus fréquentes chez le cochon d'Inde sont celles qui s'accompagnent de prurit et de dépilations. Les ectoparasites et les dermatophytes sont le plus souvent en cause, loin devant les bactéries et les autres causes.

Pour toutes les dermatoses, notamment les dermatoses d'origine infectieuse, il est recommandé de supplémenter l'animal en vitamine C et de proposer une alimentation et un environnement adapté aux besoins du cochon d'Inde (voir partie 1).

I) Les dermatoses prurigineuses

Le signe cardinal des dermatoses recensées dans cette partie est le prurit. Les poils peuvent être cassés par les démangeaisons, laissant place à des zones dépilées. Lors de prurit, il faut rechercher, en priorité, une cause parasitaire, ainsi qu'une infection bactérienne, une prolifération de *Malassezia*, une dermatophytose ou encore une néoplasie (lymphome cutané T épithéliotrope). On distingue les dermatoses extrêmement prurigineuses et les dermatoses modérément prurigineuses.

A) Les dermatoses extrêmement prurigineuses

1) Les ectoparasitoses

Les ectoparasitoses sont fréquentes chez le cochon d'Inde. Plusieurs ectoparasites provoquent un prurit important :

- des acariens : *Demodex spp.*, *Cheyletiella sp.*, les agents de gale et les agents de pseudogale, Les acariens sont les ectoparasites les plus fréquemment rencontrés.
- des insectes : les poux et les puces.

a) Les gales

- **Caractéristiques des parasites**

Les agents de gales sont des acariens parasites de la famille des Sarcoptidae. Cette famille est scindée en deux sous-familles :

- la sous-famille des Sarcoptinae qui regroupe 5 genres (*Sarcoptes, Prosarcoptes, Cosarcoptes, Pithesarcoptes* et *Trixacarus*).
- la sous-famille des Notoedrinae qui regroupe 5 genres (*Chirophagoïdes, Chirnyssoides, Chirnyssus, Notoedres* et *Nycteridocoptes*).

Chez le cochon d'Inde, plusieurs agents de gale sont identifiés (Keeble et Meredith 2009 ; Boussarie et Rival 2017):

- *Trixacarus caviae,* découvert dans une colonie de cochons d'Inde de laboratoire à Oxford (Fain, Hovell et Hyatt 1972). Il appartient au genre *Trixacarus* (Sellnick, 1944) et est l'agent le plus fréquemment en cause lors de prurit chez le cochon d'Inde (White, Bourdeau et Meredith 2003).
- *Sarcoptes scabiei* (de Geer, 1778), appartient genre *Sarcoptes* (Latreille, 1802) et est rencontré de manière anecdotique.
- *Notoedres spp. (Notoedres muris* et *Notoedres cati)*, appartient au genre *Notoedres* (Railliet, 1893) et est rencontré de manière anecdotique.

Les adultes des espèces rencontrées chez le cochon d'Inde, se ressemblent. Ils ont tous un corps globuleux, un rostre court et des pattes courtes.

Pour les différencier, on se base sur :

- La taille : *Trixacarus caviae* est nettement plus petit que *Sarcoptes scabiei* et *Notoedres spp*. Il mesure entre 110 µm et 170 µm (170 µm × 125 µm pour la femelle et 130 µm × 110 µm pour le mâle (Boussarie et Rival 2017)) tandis que *Sarcoptes scabiei* mesure entre 200 µm et 400 µm et *Notoedres spp.* mesure entre 200 à 250 µm.

- Les écailles dorsales : elles ont une forme de triangle équilatéral chez *Sarcoptes scabiei*, ont une forme allongée, pointue, chez *Trixacarus caviae* et sont absentes chez *Notoedres spp* (Honda et al. 2011).

- Les soies : elles sont longues et filiformes chez *Trixacarus caviae* tandis qu'elles sont courtes et en forme d'épine chez *Sarcoptes scabiei* (Honda et al. 2011).

- La position de l'anus : l'anus est en position dorsale chez *Notoedres spp.* (chez les deux sexes) et chez la femelle de *Trixacarus caviae* alors qu'elle est en position terminale chez le mâle de *Trixacarus caviae* et chez *Sarcoptes scabiei* (chez les deux sexes) (Miller, Griffin et Campbell 2013 ; Fain, Hovell et Hyatt 1972 ; Fuentealba et Hanna 1996).

- **Cycle de vie**

Les agents de gale sont des parasites permanents. Les adultes, mâles et femelles non fécondées, vivent à la surface de la peau. Une fois fécondées, les femelles creusent des sillons dans la couche cornée de l'épiderme où elles pondent leurs œufs. Ces derniers éclosent pour donner des larves, puis des nymphes, qui évoluent en position intra-épidermique, avant de remonter à la surface de la peau. La durée du cycle de vie de *Trixacarus caviae* est de 10 à 14 jours, environ (White, Bourdeau et Meredith 2003 ; Boussarie et Rival 2017) et de 2 à 3 semaines pour *Sarcoptes scabiei* et *Notoedres cati*.

- **Epidémiologie**

La gale trixacarique est la gale la plus fréquente du cochon d'Inde (Boussarie et Rival 2017 ; Chai et al. 2009 ; Miller, Griffin et Campbell 2013). Un nombre important de cas a été décrit (Perraki et al. 2002, Fuentealba et Hanna 1996 ; Ackerman 1987). Les gales sarcoptique et notoédrique sont beaucoup plus rares, et par conséquent, rarement décrites (Chai et al. 2009 ; Keeble et Meredith 2009).

Trixacarus caviae est spécifique du cochon d'Inde (Boussarie et Rival 2017), contrairement à *Sarcoptes scabiei* et à *Notoedres spp* que l'on rencontre chez d'autres espèces. On trouve *Sarcoptes scabiei* chez le lapin, le chien de prairie, la souris, le hamster (Boussarie et Rival 2017) mais aussi chez le chien, le renard, le cochon, le cheval, les petits ruminants et l'Homme.

La gale trixacarique est une affection très contagieuse. Le cochon d'Inde se contamine de manière directe, mais, également, de manière indirecte, via les ustensiles ou les personnes qui manipulent les cochons d'Inde (Nath 2016). Il peut être porteur asymptomatique du parasite. A la faveur d'un stress ou d'une baisse d'immunité (alimentation inadaptée, parasitisme, mauvaise hygiène, surpopulation, hypovitaminose C, gestation), le parasite peut se multiplier et induire une gale symptomatique (Boussarie et Rival 2017 ; Keeble et Meredith 2009). On observe plus fréquemment des signes cliniques chez les jeunes animaux que chez les adultes.

L'association avec une dermatophytie n'est pas rare, notamment avec *Trichophyton benhamiae*, plus rarement avec *Microsporum canis*.

- **Symptômes**

<u>- Symptômes cutanés</u> : ils sont dus au fait que la femelle fécondée creuse des galeries dans l'épiderme. Un prurit violent apparait, à l'origine de dépilations et d'excoriations. Les lésions débutent, généralement, sur la tête (chanfrein, face, oreilles) (figure 31), puis s'étendent au cou, aux épaules et à la moitié inférieure du corps (face interne des cuisses et abdomen (figure 32)) (Chai et al. 2009 ; Boussarie et Rival 2017 ; Hnilica 2013). Elles peuvent, également, se généraliser (Miller, Griffin et Campbell 2013). La peau est dépilée, érythémateuse puis squamo-croûteuse (figure 31), voire hyperpigmentée et lichenifiée dans les cas plus avancés (Boussarie et Rival 2017 ; Chai et al. 2009 ; Keeble et Meredith 2009). Des infections bactériennes peuvent secondairement aggraver la dermatose.

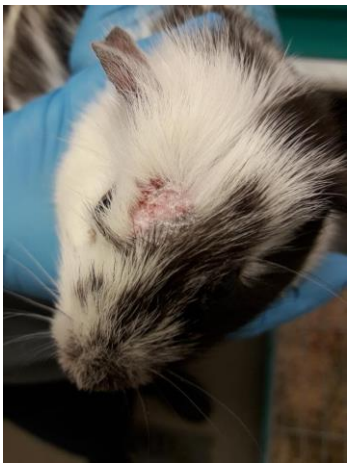

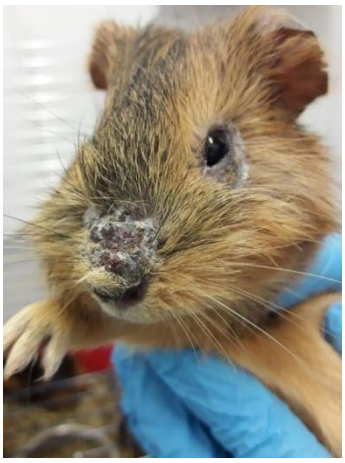

Figure 31 : cochons d'Inde atteints de gale trixacarique (Dr Laurence Cara)

Figure 32 : cochon d'Inde atteint de gale trixacarique (Dr Didier Pin)

<u>- Symptômes généraux</u> : lors d'évolution chronique, le prurit intense, continu, peut entrainer des signes généraux tels qu'un abattement, une anorexie et un amaigrissement (Boussarie et Rival 2017 ; Singh et al. 2013 ; Miller, Griffin et Campbell 2013). Des vocalises de douleur peuvent être émises lors de la manipulation des zones atteintes (Singh et al. 2013). L'animal peut présenter une hyperesthésie de la peau et, au moindre contact, faire une crise épileptiforme de quelques dizaines de secondes (Boussarie et Rival 2017 ; Chai et al. 2009). Certains animaux se mettent à tourner en rond (Chai et al. 2009). L'inflammation cutanée et les troubles généraux peuvent entrainer la mort de l'animal (Chai et al. 2009). Chez les femelles gestantes, la gale peut entrainer des avortements et des résorptions fœtales (Chai et al. 2009 ; Boussarie et Rival 2017 ; Miller, Griffin et Campbell 2013 ; Keeble et Meredith 2009).

Les symptômes de la gale sarcoptique et de la gale notoédrique sont similaires à ceux de la gale trixacarique : il s'agit essentiellement d'un prurit de la face et des pavillons auriculaires (Miller, Griffin et Campbell 2013).

- **Diagnostic**

Le diagnostic repose sur des examens complémentaires qui sont :

- Le raclage

Le raclage, jusqu'à la rosée sanguine, permet de mettre en évidence les parasites à différents stades évolutifs (adultes, larves, nymphes), ainsi que des déjections (figure 33) ou des œufs (Boussarie et Rival 2017 ; Miller, Griffin et Campbell 2013). Certains auteurs recommandent de faire le raclage sous anesthésie générale, celui pouvant être très douloureux et déclencher une crise épileptiforme (Chai et al. 2009). Le raclage peut se révéler négatif, même dans les cas les plus sévères, le parasite étant difficile à récolter.



Figure 33 : déjections de Trixacarus caviae, observées au MO (Dr Didier Pin)

- Le prélèvement à l'aide de scotch

Cette technique présente de nombreux avantages, puisqu'elle n'est pas douloureuse, contrairement au raclage cutané, et ne nécessite pas d'anesthésie générale, contrairement à la biopsie cutanée. Des parasites adultes (figure 34), des déjections et des œufs peuvent être visualisés.

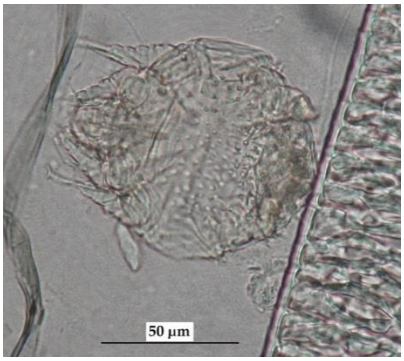

Figure 34: Trixacarus caviae adulte, récolté à l'aide d'un scotch et observé au MO (Dr Didier Pin)

- L'examen histopathologique de biopsies cutanées (Miller, Griffin et Campbell 2013).

Cet examen peut montrer une hyperkératose, des micro-abcès ainsi que des trajets d'acariens. Néanmoins, il peut ne pas être diagnostique et il convient de rester critique face à cet examen qui nécessite une anesthésie générale, donc une augmentation du coût pour le propriétaire, du temps passé par le vétérinaire et des risques encourus par l'animal.

Quelle que soit la technique utilisée, plusieurs prélèvements doivent être réalisés afin d'augmenter les chances de trouver le parasite.

- **Pronostic**

En cas d'atteinte de l'état général et en l'absence de traitement, le pronostic est sombre. L'animal peut mourir par septicémie, suite aux infections bactériennes, ou par insuffisance rénale (Chai et al. 2009, Boussarie et Rival 2017).

- **Traitement**

Le traitement repose sur l'utilisation d'acaricides. Différentes molécules se sont avérées efficaces mais elles sont utilisées hors AMM (voir partie 1). Selon les auteurs et les molécules, les durées de traitement varient. Dans tous les cas, il est indispensable de traiter l'animal durant l'équivalent d'un ou de deux cycles de vie du parasite, car les œufs ne semblent pas sensibles au traitement.

Les molécules utilisables sont :

- L'ivermectine, en spot-on ou par voie sous-cutanée, (Ivomec® Merial) à la dose de 0,4 mg/kg, 3 fois à 10 jours d'intervalle (Chai et al. 2009 ; Nath 2016) ou 2 fois à 14 jours d'intervalle (Carpenter et Marion 2018). La posologie peut être augmentée jusqu'à 0,5 mg/kg (Quinton 2015). Certains vétérinaires praticiens parviennent à éradiquer le parasite en utilisant une dose de 0,2 mg/kg, par voie sous-cutanée, 4 fois à 1 semaine d'intervalle.
- La sélamectine, en spot-on (Stronghold® Zoetis) (Quesenberry et Carpenter 2012 ; Miller, Griffin et Campbell 2013), à la dose de 12 mg/kg, deux à trois fois à 15 jours d'intervalle (Chai et al. 2009). La posologie peut être augmentée jusqu'à 15 mg/kg (Quinton 2015). Une étude a montré qu'une application topique, unique, de sélamectine, à la dose de 15 mg/kg, permet d'éliminer complètement les parasites (Eshar et Bdolah-Abram 2012).
- La moxidectine seule, en spot-on, à la dose de 1 mg/kg, tous les quinze jours, jusqu'à disparition des signes cliniques (Boussarie et Rival 2017) ou en association avec l'imidaclopride, en spot on (Advocate® Bayer), à la dose de 1 mg/kg, 3 fois à 1 mois d'intervalle (Hébert et Bulliot 2014).
- La doramectine, par voie intramusculaire, sous forme de solution à 1% (Dectomax® Pfizer), à la dose de 0,4 mg/kg, une fois par semaine, pendant 4 semaines (Singh et al. 2013).

Les traitements topiques (balnéations d'amitraze à la concentration de 0,025 %) sont déconseillés, d'une part à cause des risques d'hypothermie et, d'autre part, car ce produit est toxique et polluant.

Il faut, également, complémenter l'animal en vitamine C (Keeble et Meredith 2009). En cas de plaies, des désinfections quotidiennes sont prescrites. Si la douleur est intense, il est nécessaire d'ajouter des analgésiques, comme des AINS par exemple. Le diazépam (Valium® TVM) peut être utilisé en cas de crise prurigineuse, dans les cas sévères (Keeble et Meredith 2009), ou afin de calmer les troubles épileptiformes. La dose est de 1 à 2 mg/kg (0,5 à 5 mg/kg (Carpenter et Marion 2018)), par voie intramusculaire.

Il est impératif de traiter tous les animaux en contact avec le cochon d'Inde malade et il est préférable de traiter l'environnement. La durée de vie de *Trixacarus caviae* dans l'environnement n'est pas connue, mais par extrapolation avec la durée de vie des sarcoptes, qui est de 24 à 36 heures, dans un environnement domestique (Arlian, Vyszenski-Moher et Pole 1989), elle est estimée à quelques jours. Il est recommandé de nettoyer la cage, puis de pulvériser toute la surface avec un spray, à base de perméthrine (adulticide) et de pyriproxyfène (inhibiteur de croissance) (ParaStop® Virbac), qui interrompt l'évolution des œufs et des larves. Il peut être judicieux de remplacer la litière par une alèse, changée tous les jours, jusqu'à disparition des lésions, afin d'éliminer les parasites tombés dans l'environnement (Boussarie et Rival 2017).

- **Chez l'Homme**

La gale à *Trixacarus caviae* est une zoonose mineure, et plus précisément une hémizoonose (Chai et al. 2009). L'homme est un cul-de-sac épidémiologique. Il n'y a pas de contamination interhumaine (Miller, Griffin et Campbell 2013 ; Boussarie et Rival 2017). Chez l'Homme, le parasite provoque une éruption papuleuse et prurigineuse, des jambes, des bras et du cou. Des lésions dues au prurit apparaissent secondairement.

Sarcoptes scabiei peut également contaminer l'Homme. Il est classiquement admis que les sarcoptes d'origine animale meurent rapidement dans la peau humaine, mais qu'ils peuvent tout de même engendrer un prurit fugace, à l'origine de lésions de grattage qui peuvent s'infecter (Boussarie et Rival 2017). Les symptômes disparaissent spontanément, sous réserve que la source de parasites (l'animal contaminant), soit traitée. Néanmoins, il n'est pas exclu que de véritables cas de gale humaine aient une origine animale, si l'on considère la faible spécificité d'hôte que semblent présenter certaines populations de sarcoptes (Guillot 2017).

b) Les pulicoses

- **Caractéristiques des parasites**

Les puces sont des insectes, aptères, dont le corps est aplati latéro-latéralement. Elles sont de couleur brunâtre et mesurent quelques millimètres de longueur. *Ctenocephalides felis* (Bouche, 1835) est l'agent le plus souvent en cause. De façon plus anecdotique, *Ctenocephalides canis* (Curtis, 1826) et *Pulex irritans* (Linnaeus, 1758) peuvent être rencontrées (Boussarie et Rival 2017).

Les trois espèces de puce se différencient par la présence et la forme de leurs peignes, et par la forme de leur front. *Ctenocephalides felis* est caractérisée par deux peignes perpendiculaires et un front pentu. *Ctenocephalides canis* est très proche morphologiquement de *Ctenocephalides felis* mais a un front plus bombé. *Pulex irritans* se distingue facilement des deux autres espèces car elle ne possède pas de peigne (figure 35).

Figure 35 : Ctenocephalides felis (à gauche), Ctenocephalides canis (au centre), et Pulex irritans (à droite), observées au MO, grossissement x40 (Dr Didier Pin)

Les puces, mâles et femelles, sont hématophages. Elles se nourrissent très souvent et très rapidement, mais elles sont capables de jeûner pendant plusieurs semaines. Elles vivent 3 semaines en moyenne, mais peuvent vivre jusqu'à plusieurs mois.

- **Cycle de vie de la puce**

Les femelles pondent en moyenne, 30 œufs par jour, sur l'hôte, pendant 50 jours. Ces derniers tombent au sol et éclosent, 2 à 6 jours plus tard, pour libérer des larves, qui se cachent dans les fissures de l'habitat (entre les lames de parquet, par exemple). Elles se nourrissent de débris organiques divers et de déjections de puces adultes. Il y a 3 stades larvaires. Le dernier stade tisse un cocon où la puce se transforme en adulte, en 10 à 12 jours. S'il y a un stimulus mécanique, olfactif ou lumineux, l'adulte sort de son cocon. En l'absence de stimulus, il peut vivre à l'intérieur pendant 1 an (Boussarie et Rival 2017). Le cycle (figure 36) dure 1 mois en moyenne (Boussarie et Rival 2017), mais peut varier de 14 jours à 6 mois.

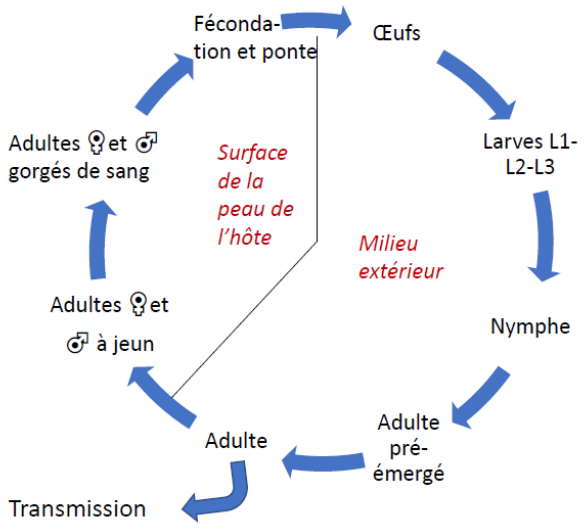

Figure 36 : schéma du cycle de vie de la puce

- **Epidémiologie**

On retrouve plus (Boussarie et Rival 2017) ou moins (Chai et al. 2009 ; Keeble et Meredith 2009 ; Miller, Griffin et Campbell 2013) fréquemment des puces chez le cochon d'Inde. Elles sont non spécifiques du cochon d'Inde. La contamination se fait à partir du milieu extérieur, dans lequel se trouvent les stades intermédiaires, c'est-à-dire les œufs, les larves, les nymphes et les cocons. La contamination directe, au contact de n'importe quelle espèce animale porteuse de puces (chiens, chats, etc) est possible, mais exceptionnelle, car la puce adulte est un parasite permanent. Les puces se rencontrent plus fréquemment chez le cochon d'Inde, lorsqu'il y a des chiens ou des chats qui vivent sous le même toit (Miller, Griffin et Campbell 2013).

- **Symptômes**

Le prurit apparait soudainement. Les démangeaisons entrainent des dépilations et des excoriations, plus ou moins croûteuses, ainsi qu'une anémie si le parasitisme est massif.

La dermatite par allergie aux piqures de puces (DAPP), très semblable à celle observée chez les carnivores domestiques, est caractérisée par un prurit, un érythème abdominal et dorso-lombaire, des dépilations, un squamosis et une séborrhée (Boussarie et Rival 2017).

- **Diagnostic**

Le diagnostic s'effectue par visualisation, à l'œil nu, des puces et de leurs déjections, qui sont sous forme de grains de couleur noire, disséminés dans le pelage (Boussarie et Rival 2017). Pour s'assurer qu'il s'agisse bien de déjections, les grains peuvent être étalés sur un papier absorbant humide. Ils produisent, alors, une couleur rouge, due au sang digéré. On peut également récupérer les grains en brossant l'animal et les regarder au microscope optique (figure 37).

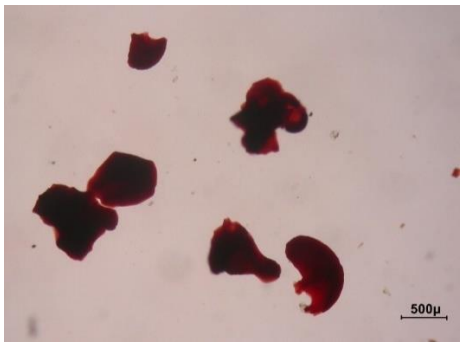

Figure 37 : déjections de puces, observées au MO, grossissement x40 (Dr Didier Pin)

- **Traitement**

Le traitement de la pulicose repose sur le traitement de l'animal atteint, des animaux au contact du cochon d'Inde et de l'environnement. Pour traiter le cochon d'Inde, différents produits donnent de bons résultats :

- La sélamectine, en spot-on (Stronghold® Zoetis), à la dose de 15 mg/kg, 3 fois à 15 jours d'intervalle,
- L'imidaclopride, en spot on (Advantage® Bayer), à la dose de 10 mg/kg, toutes les 2-3 semaines,
- L'association moxidectine et imidaclopride, en spot on (Advocate®, Bayer), à la dose de 1 mg/kg (Hébert et Bulliot 2014), toutes les 2-3 semaines, ou à la dose de 0,1 mL par animal (Carpenter et Marion 2018).

La majorité des insecticides topiques (sprays, lotions, etc), utilisés chez les carnivores domestiques, sont à éviter chez le cochon d'Inde car ils peuvent être toxiques. Le fipronil en est un exemple (Boussarie et Rival 2017).

Pour traiter les autres mammifères domestiques, il faut utiliser un traitement anti-parasitaire externe adapté à l'espèce.

Enfin, pour traiter l'environnement, on utilise des moyens mécaniques (aspiration, vapeurs d'eau, nettoyage, etc), dans tous les endroits susceptibles d'héberger des stades intermédiaires. Il faut associer cela à un traitement chimique, avec des produits qui associent des insecticides rémanents (qui éliminent les parasites adultes) avec des inhibiteurs de croissance (qui interrompent le cycle biologique des œufs et des larves).

- **Chez l'Homme**

Les puces présentes dans l'environnement, peuvent piquer les humains. On parle de pseudozoonose. Les puces peuvent provoquer des démangeaisons, des papules et des papulo-vésicules, prurigineuses. L'intensité des lésions dépend de la réaction de l'individu. Certains enfants développent un érythème, du prurit, ainsi que des lésions vésiculeuses et bulleuses, qui traduisent une réaction d'hypersensibilité (Boussarie et Rival 2017). Cela est semblable à la dermatite par allergie aux piqûres de puces (DAPP) des animaux.

c) Les phtirioses

- **Caractéristiques des parasites**

Quatre espèces de poux sont décrites chez le cochon d'Inde. Les deux espèces principales sont : *Gliricola porcelli* (Schrank, 1781) et *Gyropus ovalis* (Burmeister, 1838) (Chai et al. 2009 ; Keeble et Meredith 2009 ; Tenquist et Charleston 2001). Ce sont les poux communs du cochon d'Inde. *Gliricola porcelli* est plus fréquent que *Gyropus ovalis*. Deux autres espèces, *Trimenopon hispidium* et *Trimenopon jenningsi,* sont plus rares (Ellis et Mori 2001 ; White, Bourdeau et Meredith 2003).

Les quatre espèces de poux du cochon d'Inde appartiennent à l'ordre des Mallophages et se caractérisent par une tête large, dite « en chapeau de gendarme », des yeux et des antennes très petits et par un prothorax distinct. Ils se nourrissent, essentiellement, de débris cutanés, et parfois de sang (Boussarie et Rival 2017).

Gliricola porcelli et *Gyropus ovalis* appartiennent à la famille des Gyropodidae. Ils présentent des antennes à 4 articles, une seule griffe sur les tarses et huit segments abdominaux (Taylor, Coop et Wall 2015). *Gyropus ovalis* est, comme son nom l'indique, de forme ovalaire. Il est de couleur jaune pâle et mesure 1 à 1,5 mm de long et 0,5 mm de large (Taylor, Coop et Wall 2015). *Gliricola porcelli* a un corps très allongé, de couleur ocre et mesure 1 à 1,5 mm (Boussarie et Rival 2017) voire 2 mm (Taylor, Coop et Wall 2015) de long et 0,3 à 0,4 mm de large.

Trimenopon hispidum et *Trimenopon jenningsi* appartiennent à la famille des Trimenoponidae. *Trimenopon hispidum* est de forme ovalaire et ressemble à *Gyropus ovalis*, mais contrairement à ce dernier, il possède deux griffes sur les tarses et cinq segments abdominaux (Taylor, Coop et Wall 2015).

- **Cycle de vie des parasites**

Les poux effectuent tout leur cycle de vie sur l'hôte. Ce sont des parasites permanents. Les femelles adultes pondent des œufs (les lentes) qui donnent lieu à trois stades nymphaux, puis à un adulte en âge de procréer. Cependant, peu de détails sont connus sur le cycle de vie des poux chez le cochon d'Inde (Taylor, Coop et Wall 2015). Le cycle de vie de *Gliricola porcelli* dure 2 à 3 semaines (Kim et al. 2008).

- **Epidémiologie**

Les poux sont fréquents chez le cochon d'Inde (Hnilica 2013 ; Keeble et Meredith 2009 ; Miller, Griffin et Campbell 2013). On les rencontre, plus fréquemment, chez des sujets jeunes ou âgés débilités (Boussarie et Rival 2017). Les cochons d'Inde peuvent être porteurs asymptomatiques (Miller, Griffin et Campbell 2013). La contamination s'effectue de manière directe, les poux passant facilement d'un cochon d'Inde à un autre (Keeble et Meredith 2009 ; Boussarie et Rival 2017).

- **Symptomatologie**

La plupart des infestations ne provoque pas de signes cliniques. Parfois, le poil est terne (Miller, Griffin et Campbell 2013), piqué et emmêlé (Chai et al. 2009) (figure 38). En cas d'infestation importante, des signes cliniques plus marqués peuvent apparaître (Miller, Griffin et Campbell 2013), tels qu'un prurit, marqué et persistant (Boussarie et Rival 2017 ; Miller, Griffin et Campbell 2013), un squamosis diffus (Boussarie et Rival 2017 ; Chai et al. 2009), un érythème et des papules (White, Bourdeau et Meredith 2003). Les signes cliniques sont observés sur tout le corps, mais ils peuvent être plus importants autour des oreilles (White, Bourdeau et Meredith 2003). En effet, les poux envahissent fréquemment les pavillons auriculaires, déclenchant une dermite squameuse, prurigineuse et alopéciante des pavillons auriculaires. Le prurit peut s'accompagner d'une hyperesthésie de la peau. L'alopécie du corps est modérée, sauf lorsque l'infestation est massive (Boussarie et Rival 2017), et dans ce cas, elle est inégalement répartie sur le tronc et est marquée autour des oreilles (Chai et al. 2009 ; Miller, Griffin et Campbell 2013).

Figure 38 : cochon d'Inde atteint de phtiriose, présentant un pelage terne et piqué (Dr Didier Pin)

- **Diagnostic**

L'examen attentif du pelage à la loupe, permet d'observer des poux et leurs œufs, collés à la base des poils. On peut, également, identifier les poux et leurs œufs au microscope, en examinant des poils ou un prélèvement de débris cutanés, à l'aide de morceaux de scotch (Keeble et Meredith 2009 ; Miller, Griffin et Campbell 2013).

- **Traitement**

Plusieurs traitements sont efficaces :

- L'ivermectine (Ivomec® Merial), par voie sous-cutanée, à la dose de 0,5 mg/kg, deux fois à 15 jours d'intervalle (Boussarie et Rival 2017), ou à la dose de 0,2 à 0,4 mg/kg, trois fois à 15 jours d'intervalle (Hébert et Bulliot 2014). On peut, également, utiliser une dose de 0,2 mg/kg, par voie orale (Hnilica 2013) ou une dose de 0,5 mg/kg, en spot-on (Boussarie et Rival 2017).
- La sélamectine en spot-on (Stronghold® Zoetis), à la dose de 15 mg/kg, deux à trois fois à 15 jours d'intervalle (Boussarie et Rival 2017).
- L'association moxidectine et imidaclopride en spot on (Advocate®, Bayer), à la dose de 1 mg/kg, trois fois à 1 mois d'intervalle (Hébert et Bulliot 2014).

Il est important d'améliorer les pratiques d'élevage et de mettre en place des mesures d'assainissement, afin que le traitement soit le plus efficace possible (Miller, Griffin et Campbell 2013 ; Ellis et Mori 2001).

- **Chez l'Homme**

Les poux du cochon d'Inde ne sont pas transmissibles à l'Homme.

d) La pseudogale à *Cheyletiella parasitivorax*

- **Caractéristiques du parasite**

L'agent responsable est un acarien Trombidiforme, *Cheyletiella parasitivorax,* découvert pour la première fois en 1878 par Megnin. Le parasite adulte est de forme ovoïde et mesure, environ, 400 µm de long. Ses pattes sont courtes (Taylor, Coop et Wall 2015) (figure 39). Il possède des chélicères en forme de lame qui lui permettent de piquer son hôte et de se nourrir de lymphe et d'autres fluides tissulaires. Il se nourrit, également, de débris cutanés ou d'autres parasites comme *Leporacarus gibbus* (Boussarie et Rival 2017). C'est un parasite extrêmement mobile (Taylor, Coop et Wall 2015). Pour ces raisons, il est dit « agressif » (Boussarie et Rival 2017).

- **Cycle de vie du parasite**

Cheyletiella parasitivorax réalise tout son cycle sur l'hôte, accroché à la base du poil. C'est un parasite pilicole permanent. Les œufs sont pondus à la base des poils, 2-3 mm au-dessus de la peau, et peuvent se retrouver libre dans le pelage ou sur la peau (Boussarie et Rival 2017). Une pré-larve, puis une larve, se développent dans l'œuf, suivi de deux stades nymphaux et du stade adulte. Les adultes vivent sur les poils et ne vont sur la peau que pour se nourrir. Le cycle dure 2 semaines environ (Taylor, Coop et Wall 2015) mais peut durer jusqu'à 35 jours (Boussarie et Rival 2017).

- **Epidémiologie**

Ce parasite, spécifique du lapin, est parfois observé chez le cochon d'Inde (Miller, Griffin et Campbell 2013 ; Chai et al. 2009). Il est très contagieux (Boussarie et Rival 2017).

- **Symptomatologie**

Cheyletiella parasitivorax entraîne une dermatose prurigineuse sévère, qui s'accompagne d'un squamosis très important, et parfois d'un érythème et de dépilations (Miller, Griffin et Campbell 2013), secondaires au prurit.

- **Diagnostic**

Il se fait par visualisation des parasites au microscope optique (figure 39), à partir du produit de raclages cutanés ou d'un calque cutané (Boussarie et Rival 2017).

Figure 39 : Cheyletiella parasitivorax adulte, observé au MO, grossissement x100 (Dr Didier PIN)

- **Traitement**

Le parasite est efficacement éliminé grâce à l'utilisation d'acaricides (Boussarie et Rival 2017). Le traitement de choix est l'ivermectine (Miller, Griffin et Campbell 2013), à la dose de 0,4 mg/kg, par voie sous-cutanée, 3 fois à 14 jours d'intervalle (Rosen 2011).

On peut également utiliser (Hébert et Bulliot 2014) :

- La sélamectine, en spot-on (Stronghold® Zoetis), à la dose de 15 mg/kg, deux à trois fois à 15 jours d'intervalle.
- L'association moxidectine et imidaclopride, en spot on (Advocate®, Bayer), à la dose de 1 mg/kg, trois fois à 1 mois d'intervalle.

- **Chez l'Homme**

Chez l'Homme, le parasite peut entrainer l'apparition de papules prurigineuses sur les zones de peau exposées, comme les bras, par exemple (Rosen 2011).

e) L'infestation à *Myocoptes musculinus*

Myocoptes musculinus, découvert par Koch en 1836, est un acarien parasite, couramment retrouvé dans le pelage de la souris, qui peut, occasionnellement, infester le cochon d'Inde (Keeble et Meredith 2009 ; Miller, Griffin et Campbell 2013 ; White, Bourdeau et Meredith 2003 ; Tenquist et Charleston 2001). Il n'existe qu'un seul article qui décrit une infestation par ce parasite, chez des cochons d'Inde de laboratoire (Sengbusch 1960). Cet agent cause rarement des symptômes, qui, lorsqu'ils sont présents, sont un prurit de la face, des pavillons auriculaires et du dos. Le diagnostic et le traitement sont identiques à ceux décrits pour la gale à *Trixacarus caviae (*Miller, Griffin et Campbell 2013).

2) Les infections cutanées bactériennes

- **Epidémiologie**

Les infections cutanées bactériennes sont communes chez le cochon d'Inde (Chai et al. 2009 ; Keeble et Meredith 2009). Elles sont presque toujours secondaires à un traumatisme ou à une macération de la peau. Suite à une fragilisation de la peau, des bactéries peuvent proliférer et entrainer une infection cutanée.

Les germes que l'on retrouve le plus fréquemment, sont *Staphylococcus aureus* (Chai et al. 2009 , Boussarie et Rival 2017)*, Streptococcus spp.* (plus précisément *Streptococcus epidermidis* (Chai et al. 2009)), *Pasteurella spp*. et *Pseudomonas aeruginosa* (Boussarie et Rival 2017).

- **Symptomatologie**

On suspecte une origine bactérienne en cas de dépilations inflammatoires, prurigineuses, suppurées et extensives (Chai et al. 2009 ; Boussarie et Rival 2017). On peut également observer des croûtes, des abcès (voir « les dermatoses nodulaires ») ou des ulcères. Certains auteurs rapportent que l'on peut observer une folliculite (Chai et al. 2009).

Parmi les infections cutanées bactériennes secondaires à des traumatismes, on trouve :

- celles qui sont secondaires à des mordillements (« barbering »)[1] ou à des morsures. Elles sont, la plupart du temps, localisées à la tête, à la queue, à la croupe (Chai et al. 2009, Miller, Griffin et Campbell 2013) ainsi qu'aux zones génitales, bien que n'importe quelle partie du corps puisse être atteinte.

- celles qui sont secondaires à un prurit excessif, notamment lors d'ectoparasitose (Miller, Griffin et Campbell 2013).

[1] Le barbering se rencontre fréquemment chez les jeunes cochons d'Inde subordonnés dans un groupe hiérarchisé.

- celles qui sont secondaires à des blessures provoquées par la cage (Miller, Griffin et Campbell 2013) ou par des objets du milieu extérieur. Elles sont retrouvées n'importe où sur le corps de l'animal.

- celles qui sont secondaires à une alimentation abrasive, notamment un foin dur et fibreux, ou acide, comme les pommes en grande quantité, par exemple. Elles se traduisent par une chéilite bactérienne (Chai et al. 2009), staphylococcique, caractérisée par un épaississement et un aspect verruqueux des lèvres.

Parmi les infections cutanées bactériennes secondaires à une macération, on distingue :

- celles qui sont secondaires à une affection dentaire, qui entraine une hypersalivation et une humidité excessive du pelage. Elles sont localisées au cou et aux lèvres, sous la forme d'une chéilite bactérienne.

- celles qui sont secondaires à une séborrhée. On les rencontre chez le cochon d'Inde mâle adulte, qui présente, assez fréquemment, une séborrhée autour de l'anus. La région périanale est riche en glandes sébacées et en plis, où il peut y avoir une accumulation de matériel séborrhéique, à l'origine d'une inflammation (intertrigo), qui peut se compliquer d'une infection bactérienne (Keeble et Meredith 2009 ; Miller, Griffin et Campbell 2013). Une odeur forte est généralement associée (Chai et al. 2009 ; Miller, Griffin et Campbell 2013).

- **Diagnostic**

Le diagnostic repose sur l'anamnèse, les commémoratifs, l'examen clinique, la cytologie et la culture bactérienne (Keeble et Meredith 2009).

L'examen d'un calque cutané met en évidence des cocci en chaînes. Une recherche parasitaire doit toujours être réalisée, les infections cutanées bactériennes étant fréquemment secondaires à une ectoparasitose.

- **Traitement**

Le traitement, d'abord local, repose sur le nettoyage, l'utilisation quotidienne de désinfectants topiques (chlorexidine 0,5% ou povidone iodée, par exemple) (Miller, Griffin et Campbell 2013 ; Chai et al. 2009) et sur le traitement de la cause sous-jacente.

Lors d'atteinte de l'état général, l'utilisation d'antibiotiques par voie systémique est nécessaire. Avant toute mise en place d'un antibiotique, un prélèvement cutané doit être réalisé et envoyé au laboratoire, pour culture bactériologique avec antibiogramme. Le traitement antibiotique doit être mis en place rapidement, car une infection bactérienne qui perdure peut conduire à une amyloïdose et à une défaillance multiple des organes (Chai et al. 2009), par immunostimulation continue (Keeble et Meredith 2009).

Les antibiotiques sans risque pour le cochon d'Inde et ayant une bonne diffusion cutanée sont (Boussarie et Rival 2017 ; Miller, Griffin et Campbell 2013 ; Carpenter et Marion 2018) :

- La sulfadiazine et le triméthoprime, à la dose de 15 à 30 mg/kg, par voie orale (Adjusol® Virbac), deux fois par jour, ou par voie sous-cutanée une fois par jour.
- L'azithromycine, à la dose de 15 à 30 mg/kg par voie orale, une fois par jour (Zithromax® formule enfant 40 mg/mL, Pfizer). Néanmoins, il s'agit d'un médicament humain qui devrait être utilisé avec parcimonie. L'azithromycine fait en effet partie des molécules efficaces contre diverses bactéries qui affectent l'Homme, dont, entre autres, *Mycoplasma pneumoniae*, un agent fréquent de pneumonie (notamment chez les enfants). Depuis les années 2000, cette bactérie développe une résistance aux macrolides, dont l'azithromycine fait partie (Bébéar, Pereyre et Peuchant 2011).
- L'enrofloxacine, mais cette molécule doit également être utilisée avec parcimonie car il s'agit d'un antibiotique critique. Elle est utilisée à la dose de 10 à 20 mg/kg, une fois par jour, par voie sous cutanée. Deux produits à base d'enrofloxacine ont une AMM rongeurs. Il s'agit de l'Enrocare® 2,5% injectable pour chiens, chats et NAC (Emdoka) et le Baytril® 2,5% solution injectable (Bayer).
- Le chloramphénicol à la dose d'1 mg/mL, dans l'eau de boisson (Miller, Griffin et Campbell 2013)

Si l'infection est localisée, on peut utiliser des antibiotiques locaux comme la sulfadiazine (Flammazine® Alliance) ou le chloramphénicol (Ophtalon® TVM) (données non publiées). Néanmoins, les antibiotiques locaux doivent toujours être utilisés avec prudence car il existe des risques d'ingestion et les effets indésirables sont inconnus. Certains animaux nécessitent des soins supplémentaires. Il est nécessaire de mettre sous perfusion les animaux abattus ou en sepsis, de préférence sous Ringer Lactate®, à la dose de 10 mL/kg, par voie intraveineuse, ou 15 mL/kg, par voie sous-cutanée, trois fois par jour. Il est nécessaire de réalimenter les animaux anorexiques avec du Critical Care for Herbivores® ou avec du Recovery®.
Si l'animal a mal, on peut réaliser une analgésie avec :

- Du butorphanol, à la dose de 1 à 2 mg/kg, par voie sous-cutanée, à renouveler toutes les 4 heures.
- De la buprénorphine, à la dose de 0,02 à 0,05 mg/kg, par voie sous-cutanée (Bupaq® Virbac), à renouveler toutes les 8 à 12 heures, ou à la dose de 0,2 mg/kg par voie intraveineuse, à renouveler toutes les 7 heures.
- Du meloxicam, à la dose de 0,2 à 0,5 mg/kg, par voie orale (Metacam® 0,5 mg/mL suspension orale pour chats et cochons d'Inde, Boehringer Ingelheim) ou par voie sous-cutanée (Metacam® solution injectable, Boehringer Ingelheim), une fois par jour (Carpenter et Marion 2018). En pratique, certains vétérinaires prescrivent jusqu'à 0,5 mg/kg de meloxicam, deux fois par jour (Service NAC et Faune Sauvage de l'ENVT, donnée non publiée).
- Du tramadol en cas de douleur extrême, à la dose de 10 mg/kg, deux fois par jour pendant quelques jours, puis une fois par jour pendant la même durée, par voie orale (Topalgic® solution buvable 100 mg/mL Sanofi Aventis)

3) Les proliférations primaires de *Malassezia*

- **Caractéristiques de l'agent**

L'agent en cause est une levure, *Malassezia sp*. Les *Malassezia* ont un aspect typique, avec un bourgeonnement unipolaire, à base large. Elles sont regroupées en amas. Elles mesurent, selon l'espèce, de 3 à 8 µm de long sur 2 à 4 µm de large.

- **Epidémiologie**

Les cas de proliférations primaires de *Malassezia* ne sont pas décrits dans la littérature chez le cochon d'Inde de compagnie. Néanmoins, un cas a été rapporté chez un cochon d'Inde de compagnie (Service de Dermatologie de VetAgroSup, non publiée). *Malassezia ovale* a été étudiée expérimentalement chez le cochon d'Inde (Drouhet et al. 1980).

- **Symptômes**

Les symptômes sont un érythème, du prurit, une séborrhée, une odeur forte et des croûtes (Service de Dermatologie de VetAgroSup, données non publiées).

- **Diagnostic et traitement**

Le diagnostic se fait par l'observation des levures au microscope, à partir d'un calque cutané. Le traitement, topique, a consisté en l'application d'une solution d'énilconazole 0,2% (Imaveral® Elanco), tous les 4 jours, et a permis la guérison de l'animal, en une quinzaine de jours.

4) Une parasitose due à un helminthe

- **Caractéristiques du parasite**

Pelodera strongyloides (Schneider, 1860) est un nématode de la famille des Rhabditidés. Il est de petite taille (30 µm d'épaisseur et 400 à 700 µm de long) et possède des extrémités pointues. Il est saprophyte, vit dans les matières en décomposition (humus, aliments) et est très résistant dans le milieu extérieur.

- **Cycle de vie du parasite**

Après l'accouplement dans le milieu extérieur, les femelles gravides libèrent des œufs dans l'environnement. Ces derniers éclosent et libèrent une larve L1 qui mue en L2, L3, L4, puis en pré-adulte (L5) avant de devenir adulte. Le cycle dure 4 à 8 jours (Röthig et al. 2016). Les larves L3, à la faveur d'une litière végétale, peuvent se retrouver accidentellement, dans les follicules pileux des cochons d'Inde ou au niveau les sacs conjonctivaux (Ginsburg et al. 1984), mais elles ne peuvent pas évoluer jusqu'au stade adulte (White, Bourdeau et Meredith 2003). Elles peuvent, tout de même, évoluer en L4 (Saari et Nikander 2006).

- **Epidémiologie**

La dermatite à *Pelodera strongyloides* est décrite chez le cochon d'Inde, de manière anecdotique (Chai et al. 2009 ; Keeble et Meredith 2009 ; Miller, Griffin et Campbell 2013). La maladie est décrite chez d'autres espèces comme le chien (Saari et Nikander 2006), les bovins (Yeruham et Perl 2005), les ovins (Ramos et al. 1996), ainsi que chez le chat, le cheval et l'ours noir Américain (Fitzgerald, Cooley et Cosgrove 2008).

- **Symptomatologie**

On observe une dermatose prurigineuse, qui s'accompagne d'un érythème, de dépilations, de croûtes, de papules et d'excoriations, de l'abdomen (Röthig et al. 2016), du périnée et des paupières (Boussarie et Rival 2017).

- **Diagnostic**

Le diagnostic repose sur le raclage cutané qui permet de mettre en évidence des larves, sur la biopsie cutanée qui permet de visualiser les larves dans les follicules pileux (figure 40), ou sur la visualisation des parasites adultes dans le milieu extérieur (White, Bourdeau et Meredith 2003 ; Saari et Nikander 2006).

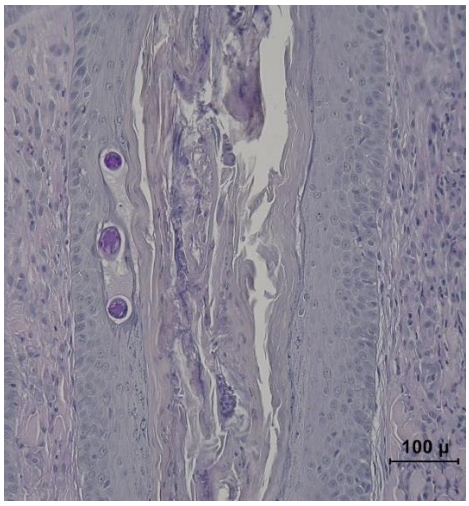

Figure 40 : coupe transversale de trois larves de Pelodera strongyloïdes, situées dans un follicule pileux, observée au MO, grossissement x200 (Dr Didier Pin)

- **Traitement**

La source de contamination doit être retirée et l'environnement doit être maintenu propre et sec (Keeble et Meredith 2009). Les plaies sont désinfectées afin d'éviter les infections bactériennes secondaires. Certains auteurs suggèrent de traiter l'animal avec un antiparasitaire comme l'ivermectine ou le fenbendazole (Boussarie et Rival 2017), mais d'autres auteurs rapportent que cela n'est pas nécessaire (White, Bourdeau et Meredith 2003 ; Miller, Griffin et Campbell 2013). Röthig et al. (2016) rapportent que garder les animaux à

l'intérieur, dans un environnement sec, appliquer un gel à base de peroxyde de benzoyle deux fois par jour sur les plaies et administrer un traitement à base d'l'ivermectine, par voie orale, à la dose de 0,3 mg/kg, une fois par jour, et de fenbendazole par voie orale, à la dose de 50 mg/kg tous les 14 jours, permet de guérir l'animal, après deux semaines de traitement.

- **Chez l'Homme**

Quelques cas humains d'infestation par *Pelodera strongyloides* ont été rapportés. Le premier cas a été décrit, en Pologne, chez une enfant de 11 ans qui présentait des lésions prurigineuses et papuleuses du tronc, des fesses, des jambes et du bras gauche. Des larves de *Pelodera strongyloides* ont été retrouvées dans la peau du chien de famille, qui dormait régulièrement dans le lit de l'enfant (Pasyk 1978). Cette affection a également été décrite chez une enfant de 6 mois qui présentait des papules prurigineuses de l'abdomen (Ginsburg et al. 1984). Il s'agit d'une pseudozoonose car l'Homme se contamine à partir de la même source que le cochon d'Inde, c'est-à-dire à partir de l'environnement.

5) Le lymphome cutané T épithéliotrope

- **Epidémiologie**

Le lymphome cutané T épithéliotrope (lymphome à cellules T) est une maladie rare, qui se caractérise par une infiltration néoplasique de l'épiderme et des follicules pileux par des lymphocytes T néoplasiques (Martorell et al. 2011). Peu de cas ont été rapportés chez le cochon d'Inde. Les animaux atteints sont d'âge supérieur à 4 ans (Martorell et al. 2011 ; Koebrich et al. 2011).

- **Symptômes**

Les animaux atteints présentent, progressivement, un mauvais état général et une perte de poids (Koebrich et al. 2011). Les symptômes cutanés peuvent être les seuls symptômes présents en début d'évolution. Il s'agit d'une dermatose prurigineuse, alopécique, érythémateuse et squameuse (Boussarie et Rival 2017), localisée principalement sur l'abdomen et les membres pelviens (Koebrich et al. 2011) (figure 41). Cependant, le deuxième cas décrit présentait une dermatose alopécique non prurigineuse, très squameuse et érythémateuse, ainsi qu'un épaississement de la peau en face ventrale du corps (du menton à la région génitale) et de la partie distale des quatre membres, en plus des symptômes généraux (Martorell et al. 2011). La peau peut présenter des plaques (figure 41) (donnée non publiée, Service de Dermatologie de VetAgroSup).

Figure 41 : cochon d'Inde de 4,5 ans, atteint d'un lymphome cutané T épithéliotrophe (Dr Didier Pin)

- **Diagnostic**

Le diagnostic repose sur l'examen histopathologique, qui révèle l'accumulation caractéristique de lymphocytes tumoraux intra-épidermiques (= microabcès de Pautrier) (Koebrich et al. 2011 ; Martorell et al. 2011). L'immunohistochimie confirme la nature T des lymphocytes, par le marquage du CD3 (Koebrich et al. 2011 ; Martorell et al. 2011), voire du CD4, du CD8 et de marqueurs cytotoxiques (Boussarie et Rival 2017).

- **Pronostic et traitement**

Le pronostic est extrêmement sombre. Le lymphome cutané T épithéliotrope a un haut degré de malignité. Il n'existe pas de traitement. Chez l'Homme, le traitement de cette maladie repose sur les immunosuppresseurs, les corticoïdes et la chimiothérapie, mais ces traitements sont illusoires chez le cochon d'Inde (Boussarie et Rival 2017). Les animaux sont rapidement euthanasiés (Koebrich et al. 2011 ; Martorell et al. 2011).

B) Les dermatoses modérément prurigineuses

1) Les ectoparasitoses

a) La pseudogale à *Chirodiscoïdes caviae*

- **Caractéristiques du parasite**

Chirodiscoïdes caviae est un acarien astigmate, découvert pour la première fois par Hirst, en 1917. Il appartient à la famille des Listrophoridae. Il est de couleur brune et de forme allongée (Boussarie et Rival 2017). Les mâles mesurent entre 350 et 376 µm de longueur et entre 130 et 147 µm de largeur. Les femelles sont plus grandes et mesurent entre 502 et 528 µm de longueur et entre 154 et 173 µm de largeur (Ronald et Wagner 1976). Pour se fixer fermement aux poils, ce parasite possède un rostre de forme triangulaire, dont la partie antérieure est très sclérifiée. Il possède, également, l'extrémité des pattes I et II recourbée en crochet.

- **Cycle de vie du parasite**

Chirodiscoïdes caviae réalise tout son cycle sur le cochon d'Inde, fixé à ses poils. Il s'agit d'un acarien pilicole permanent. Les adultes fixent leurs œufs sur le quart distal des poils. Ces derniers sont de forme allongée, avec un pôle pointu. Ils éclosent pour libérer une larve, qui passe par trois stades larvaires, avant de devenir adulte : larve hexapode (figure 42), protonymphe octopode puis tritonymphe. Le cycle dure 14 jours environ (d'Ovidio et Santoro 2014).

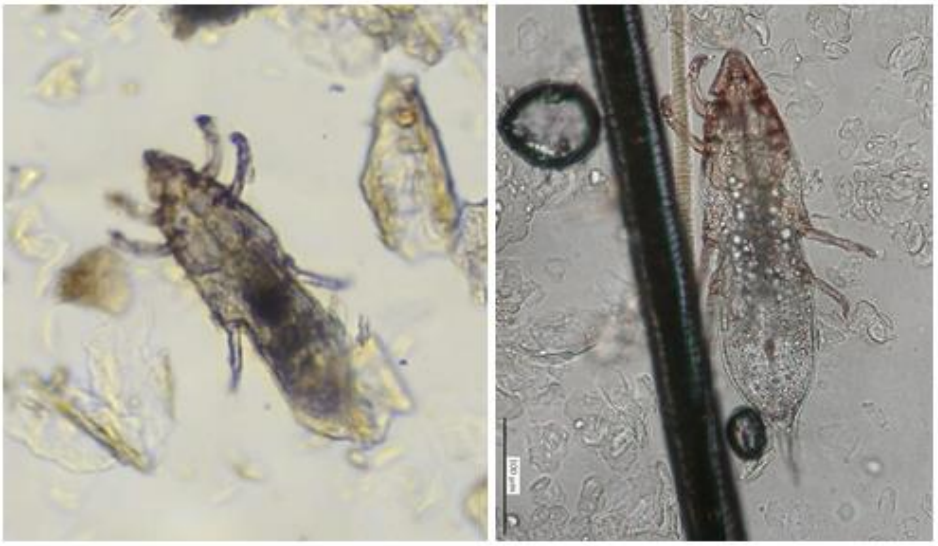

Figure 42 : larve hexapode de Chirodiscoïdes caviae à gauche (photographie personnelle) et de Chirodiscoïdes caviae adulte à droite (Dr Didier Pin), observées à partir de produit de raclages cutanés, au MO, grossissement x200

- **Epidémiologie**

Chirodiscoïdes caviae est fréquemment retrouvé chez le cochon d'Inde. D'après une étude rétrospective réalisée entre 2012 et 2013 sur 131 cochons d'Inde, dans le sud de l'Italie, le parasite est présent chez 32% des cochons d'Inde (66,7% provenaient d'animalerie et 33,3% appartenaient à des particuliers) (d'Ovidio et Santoro 2014). Il s'agit d'une affection très contagieuse (Boussarie et Rival 2017).

Le portage asymptomatique est fréquent. Dans l'étude de d'Ovidio et de Santoro (2014), seuls 26,1% des cochons d'Inde porteurs du parasite présentent des signes cliniques. La présence de l'acarien devient symptomatique lorsque l'animal est affaibli (maladie systémique sous-jacente ou mauvaises conditions d'hygiène, par exemple) (Miller, Griffin et Campbell 2013 ; Chai et al. 2009 ; Boussarie et Rival 2017).

Chirodiscoïdes caviae est spécifique du cochon d'Inde. La contamination est directe, par contact avec des cochons d'Inde infestés (Tenquist et Charleston 2001 ; Boussarie et Rival 2017). En 2009, une étude réalisée en Inde (Harikrishnan, Ranaraj et Fernandez) a mis en évidence la présence de ce parasite chez une colonie de rats de laboratoire, remettant en question la spécificité du parasite. Quelques cas ont été rapportés chez le cochon d'Inde de compagnie (Lumeij and Cremers 1986 ; Schönfelder et al. 2010).

- **Symptomatologie**

On observe une dermatose prurigineuse, alopécique, érythémateuse (d'Ovidio et Santoro 2014), squameuse (Miller, Griffin et Campbell 2013), parfois accompagnée d'excoriations (Chai et al. 2009). Le prurit est discret à modéré selon l'importance de l'infestation. Lors d'infestation importante, le prurit est marqué, mais il reste moins important que lors de gale trixacarique (Boussarie et Rival 2017). Les symptômes s'observent surtout en région lombo-sacrée (d'Ovidio et Santoro 2014 ; Hnilica 2013) mais aussi sur les flancs, le périnée (Miller, Griffin et Campbell 2013), la face latérale des membres pelviens (Hnilica 2013 ; Boussarie et Rival 2017), la région scapulaire et les faces latérales du thorax et du cou (Boussarie et Rival 2017). Une co-infestation avec une autre ectoparasitose ou avec une dermatophytose doit toujours être recherchée, notamment si l'animal est en mauvais état général (Boussarie et Rival 2017). Une association avec les poux n'est pas rare (White, Bourdeau et Meredith 2003) et un cas d'association avec *Demodex caviae* a été décrit (Schönfelder et al. 2010).

- **Diagnostic**

Les parasites sont visibles à l'œil nu ou à la loupe. Le diagnostic se fait facilement par identification des parasites adultes, des larves ou des œufs, à partir d'un scotch test, d'un produit de raclages ou de poils observés au microscope (Miller, Griffin et Campbell 2013 ; Chai et al. 2009 ; Harikrishnan, Ranaraj et Fernandez 2009). Souvent, le mâle est porté par une femelle nymphale. Les œufs sont, la plupart du temps, nombreux, pointus, allongés et fixés aux poils par une substance mucilagineuse (Boussarie et Rival 2017).

- **Traitement**

Le traitement est similaire à celui de la gale trixacarique (Chai et al. 2009 ; Boussarie et Rival 2017) et consiste en l'utilisation d'acaricides :

- L'association de moxidectine et d'imidaclopride, en spot on (Advocate® Bayer), à la dose de 1 mg/kg, 3 fois à 15 jours d'intervalle (Boussarie et Rival 2017) ou à la dose de 0,05 mL par cochon d'Inde (D'Ovidio et Santoro 2014)[2].
- La sélamectine en spot on (Stronghold® Zoetis), à la dose de 12 à 15 mg/kg, 2 à 3 fois à 15 jours d'intervalle (Chai et al. 2009 ; d'Ovidio et Santoro 2014 ; Carpenter et Marion 2018).
- L'ivermectine, par voie sous-cutanée (Ivomec® Merial), à la dose de 0,4 à 0,5 mg/kg, 3 fois à 10 jours d'intervalle (Chai et al. 2009 ; Boussarie et Rival 2017). Cependant, une étude rapporte une inefficacité de cette molécule par voie sous-cutanée (Hirsjarvi et Phyala 1995).

Tous les animaux qui ont été en contact avec l'animal malade doivent être traités et la cage doit être nettoyée avec un acaricide.

[2] Le poids des cochons d'Inde n'est pas rapporté dans cette étude.

- **Chez l'Homme**

Chirodiscoïdes caviae ne semble pas contaminer l'Homme (d'Ovidio et Santoro 2014).

b) La démodécie

- **Caractéristiques du parasite**

L'agent en cause est un acarien, appelé *Demodex caviae.* Les *Demodex caviae* ont une morphologie facilement reconnaissable. Leur corps est allongé, en forme de cigare, et porte quatre paires de pattes atrophiées, localisées dans le tiers antérieur du corps et terminées par des griffes émoussées. Ils mesurent 138 à 165 µm de longueur et 65 à 69 µm de largeur (Ronald et Wagner 1976 ; Boussarie et Rival 2017). Ce parasite vit dans les follicules pileux (Schönfelder et al. 2010), à proximité de l'abouchement des glandes sébacées (Taylor, Coop et Wall 2015), la tête dirigée vers le bas. En effet, les demodex se nourrissent de sébum. Certains auteurs (Ronald et Wagner 1976 ; Boussarie et Rival 2017) rapportent ce qui a été écrit par Bacigalupo et Roveda (1954), c'est-à-dire que *Demodex caviae* se distingue des autres espèces de demodex, par sa présence dans le « tissu musculaire de la conjonctive ». Cette observation est douteuse, *Demodex sp.* n'étant pas fait pour vivre au sein d'un tissu tel que le muscle.

- **Cycle de vie du parasite**

Tous les stades parasitaires se trouvent sur le cochon d'Inde. Il s'agit d'un parasite permanent. Les femelles pondent leurs œufs dans les follicules pileux, qui donnent naissance à une larve hexapode qui évolue en nymphe octopode, puis en adulte. Un follicule peut héberger simultanément tous les stades du cycle de vie du parasite. Le cycle dure en moyenne 18 à 24 jours (Taylor, Coop et Wall 2015).

- **Epidémiologie**

La démodécie est une affection exceptionnelle du cochon d'Inde. Seuls quelques cas sont décrits dans la littérature. Le premier est un cas argentin, décrit en 1954 par Bacigalupo et Roveda (Ronald et Wagner 1976). L'animal ne présentant aucun signe clinique, le parasite est découvert de manière fortuite (Ronald et Wagner 1976), ce qui laisse à penser que le portage asymptomatique de *Demodex caviae* est peut-être sous-diagnostiqué chez le cochon d'Inde. En 2010, un cas de co-infestation avec *Chirodiscoïdes caviae,* chez un cochon d'Inde de compagnie, est rapporté (Schönfelder et al. 2010). Les demodex, d'une manière générale, sont incapables de survivre dans le milieu extérieur (Taylor, Coop et Wall 2015) et la contamination se fait de manière directe.

- **Symptômes**

Les infestations à *Demodex caviae* sont généralement asymptomatiques, mais en cas de co-infestation ou de baisse de l'immunité, le parasite peut proliférer et entrainer des symptômes (Schönfelder et al. 2010). La démodécie se manifeste par des lésions sur le tronc, la tête et les membres, notamment sur les membres antérieurs (Keeble et Meredith 2009 ; Ellis et Mori 2001). Elles sont nummulaires, alopéciques, érythémateuses, papuleuses, squameuses et quelquefois croûteuses, à extension centrifuge (Miller, Griffin et Campbell 2013). Elles sont généralement bien délimitées. Parfois, l'infestation s'accompagne de prurit (Schönfelder et al. 2010). Toutefois, le cas de démodécie prurigineuse présentait une co-infestation avec *Chirodiscoïdes caviae* et le prurit peut donc être imputable à la présence de ce dernier.

- **Diagnostic**

Le diagnostic repose sur la visualisation des demodex dans le produit des raclages cutanés (Boussarie et Rival 2017 ; Miller, Griffin et Campbell 2013) profonds (Chai et al. 2009), c'est-à-dire jusqu'à la rosée sanguine. La forme caractéristique des demodex rend la diagnose aisée. Il est nécessaire de réaliser plusieurs raclages afin de multiplier les chances de trouver le parasite.

- **Traitement**

Le traitement repose sur la correction des facteurs de stress sous-jacents (Keeble et Meredith 2009) et sur l'utilisation d'acaricides :

- L'ivermectine, à la dose de 0,2 à 0,4 mg/kg, par voie sous-cutanée (Ivomec® Merial), trois fois à 10 jours d'intervalle (Ellis et Mori 2001).
- L'association de moxidectine et d'imidaclopride, à la dose de 1 mg/kg soit 0,1 à 0,2 mL/kg, en spot on (Advocate®, Bayer), trois fois à 1 mois d'intervalle (Hébert et Bulliot 2014).
- L'amitraze (Ectodex®, MSD) diluée à 0,025%, en friction, une fois par semaine jusqu'à ce que les contrôles par raclage soient négatifs (Boussarie et Rival 2017 ; Chai et al. 2009 ; Miller, Griffin et Campbell 2013). Il faut faire attention au risque d'hypothermie possible et utiliser la dilution appropriée (Miller, Griffin et Campbell 2013).

2) Les teignes

- **Espèces en cause**

Il semblerait que, dans la grande majorité des cas, l'agent en cause soit *Trichophyton benhamiae* que l'on retrouve encore, fréquemment, sous le nom de *Trichophyton mentagrophytes* var. *porcellae* ou *Arthroderma benhamiae.*

En 1967, Ajello et Cheng découvrent *Arthroderma benhamiae*. En 2010, l'équipe du laboratoire de mycologie du CHU de Nancy met en évidence, à partir de cas d'Hommes contaminés à partir d'un cochon d'Inde, un dermatophyte proche de *Trichophyton erinacei* (dont le réservoir est le hérisson). L'équipe se propose de l'appeler *Trichophyton mentagrophytes* var. *porcellae* (Contet-Audonneau et Leyer 2010). Une récente révision des espèces de dermatophytes permet d'affirmer que *Trichophyton benhamiae, Trichophyton mentagrophytes* var. *porcellae et Arthroderma benhamiae* correspondent à la même espèce (De Hoog et al. 2016). *Arthroderma benhamiae* est en fait la forme téléomorphe[3] de *Trichophyton mentagrophytes* var. *porcellae*.

Les changements de classification des dermatophytes s'expliquent facilement : jusqu'à la fin des années 1990, les espèces de dermatophytes étaient identifiées par leurs caractères macroscopiques et microscopiques. De nombreuses espèces ont été créées d'après l'aspect clinique des lésions et par les caractères en culture. A partir des années 1990, les espèces ont commencé à être identifiées par génomique (Monod 2017). Ainsi, pendant plusieurs années, *Trichophyton benhamiae* et *Trichophyton mentagrophytes* ont été confondus, mais il s'agit bien de deux espèces différentes.

D'autres espèces de dermatophytes sont rapportées par de nombreux auteurs mais sont plus rarement rencontrées. Il s'agit d'espèces du genre :

- *Microscorum* : *Microsporum canis*, qui est zoophile, agent de la teigne du chat et *Microsporum audouinii,* qui est anthropophile (Miller, Griffin et Campbell 2013 *;* Boussarie et Rival 2017).
- *Trichophyton* : *Trichophyton mentagrophytes*, qui se rencontre régulièrement chez le cochon d'Inde, mais plus rarement que *Trichophyton benhamiae* (Overgaauw et al. 2017) et *Trichophyton verrucosum.* Ces deux espèces sont zoophiles (Miller, Griffin et Campbell 2013 *;* Boussarie et Rival 2017). En 2018, le portage asymptomatique de *Trichophyton mentagrophytes var. granulosum,* chez un cochon d'Inde de compagnie, a été mis en évidence (Mazur et al. 2018).
- *Nannizzia* (qui regroupe des espèces géophiles) : *Nannizzia fulva*, (anciennement *Microsporum fulvum), Nannizzia nana* (anciennement *Microsporum gypseum)* et *Nannizzia persicolor* (anciennement *Microsporum persicolor)* (Boussarie et Rival 2017 ; Miller, Griffin et Campbell 2013 ; Mazur et al. 2018).

[3] Téléomorphe désigne le stade de reproduction sexuée d'un champignon.

- **Epidémiologie**

Les teignes sont très fréquentes chez le cochon d'Inde (Chai et al. 2009 ; Boussarie et Rival 2017) et le portage asymptomatique de dermatophytes n'est pas rare. Selon les auteurs, 15% (Miller, Griffin et Campbell 2013) à 30% (Boussarie et Rival 2017) des cochons d'Inde seraient porteurs de *Trichophyton mentagrophytes*. Ce pourcentage est vraisemblablement sous-évalué puisqu'une étude, publiée en 2016, révèle que deux tiers des cochons d'Inde vendus dans trois animaleries de la région nancéienne sont porteurs de *Trichophyton mentagrophytes* var. *porcellae* (Bloch et al. 2016). En 2017, une étude réalisée en Allemagne révèle que *Trichophyton benhamiae,* peut être cultivé à partir de 69% des cochons d'Inde, alors que seuls 9% d'entre eux présentent des symptômes (Kupsch, Berlin et Gräser 2017).

Les teignes se propagent grâce à leurs spores qui contaminent l'environnement et toutes les surfaces (vêtements, peau, sol, etc). Ces dernières sont très résistantes et peuvent survivre jusqu'à 18 mois, dans le milieu extérieur. La contamination est, soit directe, par contact avec un cochon d'Inde porteur sain ou malade (Chai et al. 2009), soit indirecte, à partir de l'environnement.

Trichophyton benhamiae a été isolé chez le chien, (Sieklucki, Oh et Hoyer 2014), le lapin, le rat (Bartosch et al. 2019) et le hamster (Tekin et al. 2019). *Trichophyton mentagrophytes* se rencontre également chez le chien, le chat, la souris et le lapin (Monod 2017).

- **Symptomatologie**

Les signes cliniques apparaissent à la faveur d'une surpopulation, d'une mauvaise hygiène, de facteurs environnementaux inadaptés (température ou humidité trop élevées par exemple) ou d'une alimentation inadaptée (Chai et al. 2009 ; Keeble et Meredith 2009). Ainsi, les animaux qui présentent des signes cliniques sont surtout les cochons d'Inde d'animalerie et d'élevage (Boussarie et Rival 2017) et les jeunes (Hoppmann et Barron 2007) dont la fonction barrière cutanée n'est pas encore mature (Keeble et Meredith 2009).

Le plus souvent, les lésions sont localisées à la tête. Elles commencent, généralement, au museau, puis s'étendent au pourtour des yeux, au front et aux pavillons auriculaires. Dans les cas sévères, la région lombo-sacrée peut être touchée (Hoppmann et Barron 2007, Quesenberry et Carpenter 2012, Boussarie et Rival 2017, Chai et al. 2009 ; Miller, Griffin et Campbell 2013). Classiquement chez le cochon d'Inde, les membres semblent être atteints en dernier (Hoppmann et Barron 2007, Quesenberry et Carpenter 2012).

Les teignes sont, généralement, non prurigineuses (Hoppmann et Barron 2007, Quesenberry et Carpenter 2012). Lorsque le prurit est présent, il est, le plus souvent, léger mais peut être intense en cas d'infection bactérienne ou d'inflammation très importante (Boussarie et Rival 2017).

Les lésions se traduisent par des zones alopéciques, nummulaires (Hoppmann et Barron 2007 ; Quesenberry et Carpenter 2012) ou ovalaires (Boussarie et Rival 2017), squameuses, à bords nets, blanchâtres et parfois, érythémateuses et croûteuses (Bartosch et al. 2019) (figure 43). On peut observer des lésions très inflammatoires, voire hémorragiques,

notamment du chanfrein (Boussarie et Rival 2017) et une hypotrichose diffuse de l'ensemble du corps. Des papules et des pustules peuvent apparaître en cas d'infection secondaire (Miller, Griffin et Campbell 2013). Les lésions peuvent également prendre la forme de kérions. Il s'agit de nodules très inflammatoires, dépilés, à surface purulente et croûteuse (Keeble et Meredith 2009).

Figure 43 : teigne à Trichophyton benhamiae chez un cochon d'Inde mâle de 2 mois (photo personnelle)

- **Diagnostic**

Le premier examen est l'observation des lésions à l'aide d'une lampe de Wood. Toutefois, il n'est positif qu'avec *Microsporum canis*.

Un autre examen est l'examen direct des poils au microscope optique (trichogramme). Des poils sont prélevés au niveau des lésions, par épilation ou raclage, et observés au microscope, à la recherche d'arthrospores externes (en surface des poils), disposées en manchon ou en chaînettes autour des poils, et de filaments internes (dans le cortex) (figure 44). La biopsie cutanée permet également le diagnostic. Elle doit être réalisée au milieu de la lésion et nécessite une anesthésie. Ces deux examens ne permettent pas de connaître l'espèce en cause.

Figure 44 : trichogramme qui révèle de nombreuses arthrospores,en « manchon », autour du poil, chez un cochon d'Inde mâle de 2 mois, grossissement x400 (photo personnelle)

Pour connaître l'espèce de dermatophyte, on peut :

- Réaliser une culture fongique, à partir des poils et des squames, prélevés au centre et en périphérie des lésions. Cette diagnose d'espèce ne se basera que sur des critères morphologiques, ce qui n'est pas toujours fiable. La pousse se fait en une dizaine de jours (Boussarie et Rival 2017 ; Miller, Griffin et Campbell 2013) mais il faut parfois attendre jusqu'à 21 jours.
- Réaliser un test PCR, à partir de poils avec follicule, de produits de raclages profonds, de squames ou de croûtes. La PCR a l'avantage d'être plus rapide que la culture (Boussarie et Rival 2017) mais elle n'est pas réalisée dans beaucoup de laboratoires.

Néanmoins, ces deux examens ont un risque de faux positifs. Ils n'apportent pas la preuve que le dermatophyte est responsable des signes cliniques. L'animal peut, simplement, être porteur mécanique du dermatophyte. La PCR peut conduire à encore plus de faux positifs que la culture car elle détecte également les dermatophytes morts. La teigne est, parfois, associée à des dermatoses parasitaires, comme une gale trixacarique ou une pulicose, par exemple, ce qui peut compliquer le diagnostic (Boussarie et Rival 2017).

- **Traitement**

Le traitement est topique et systémique. Les durées de traitement varient de 2 à 6 semaines dans la littérature. Une mycologie de contrôle est recommandée, 2 à 3 semaines après l'arrêt du traitement. Le traitement topique consiste en l'application d'une solution d'énilconazole 0,2% (Imavéral® Elanco), tous les 4 jours, pendant 3 à 4 semaines (Boussarie et Rival 2017 ; Quinton 2015 ; Chai et al. 2009).

Plusieurs molécules peuvent être utilisées pour le traitement systémique :

- l'itraconazole (Itrafungol® Elanco), à la dose de 2,5 à 10 mg/kg (Carpenter et Marion 2018) ou de 20 mg/kg/j (Chai et al. 2009) par voie orale, une fois par jour, pendant 10 à 15 jours.

- la terbinafine, à la dose de 20 mg/kg, par voie orale, une fois par jour. La terbinafine semble plus efficace que l'itraconazole dans le traitement des dermatophyties du cochon d'Inde (Carpenter et Marion 2018).

- le kétoconazole, à la dose de 10 mg/kg, par voie orale, une fois par jour, pendant 10 à 15 jours (3 semaines (Chai et al. 2009)). Cependant, le kétoconazole n'existe que sous forme de comprimés et est donc difficile à administrer aux cochons d'Inde. De plus, cette molécule a été décrite comme étant potentiellement à l'origine d'une insuffisance surrénalienne (Chai et al. 2009), lorsqu'elle est utilisée à très forte dose. Le kétoconazole a, par ailleurs, une toxicité hépatique, et il peut être judicieux de doser les paramètres hépatiques, avant de mettre le traitement en place.

- la griséofulvine, à la dose de 25 mg/kg (Chai et al. 2009), voire à la dose de 15 à 50 mg/kg/jour (Carpenter et Marion 2018), pendant 3 semaines à 1 mois. Néanmoins, son utilisation est déconseillée car elle peut entraîner des entéropathies (Boussarie et Rival, 2017), avec une diarrhée et une anorexie, et une leucopénie (Carpenter et Marion 2018). Elle peut avoir un effet tératogène (Boussarie et Rival 2017 ; Ellis et Mori 2001 ; Carpenter et Marion 2018) et présente une toxicité hépatique (Hnilica 2013).

- certains auteurs proposent une utilisation du lufénuron, à la dose de 60 mg/kg, 3 fois à 15 jours d'intervalle. Cette molécule inhibe la synthèse de chitine. Elle a été, pendant plusieurs années, le sujet d'études cliniques afin de savoir si elle avait réellement une efficacité dans le traitement des dermatophyties. Les résultats étaient contradictoires (Mattei, Beber et Madrid 2014). En 2006, Zur et Elad ont conclu que le lufénuron n'avait aucune activité antifongique, que ce soit *in vitro* ou *in vivo.*

Il faut traiter tous les animaux qui ont été en contact avec le cochon d'Inde malade, ainsi que l'environnement (les pièces où vit l'animal), afin d'y détruire les spores. Ces dernières sont éliminées par aspiration, par l'eau de Javel non diluée ou par l'énilconazole en solution. Des mesures d'hygiène, rigoureuses, doivent être mises en place, afin d'éviter toute contamination humaine (Boussarie et Rival 2017) : désinfection des mains et des avant-bras, avec un savon fongicide, après chaque manipulation du cochon d'Inde et éviter les manipulations de l'animal par les enfants, les personnes âgées et les personnes immunodéprimées (c'est-à-dire les personnes infectées par le virus de l'immunodéficience

humaine (VIH), les patients sous chimiothérapie ou qui prennent un traitement immunosuppresseur), durant toute la durée du traitement.

- **Chez l'homme**

Au cours des quinze dernières années, la prévalence des cas humains de dermatoses à *Trichophyton benhamiae* a augmenté, dans le monde entier (Sabou et al. 2018). L'analyse de ces cas suggère que les cochons d'Inde constituent le réservoir de ce dermatophyte et sont donc la principale source de transmission à l'Homme (Nenoff et al. 2014). La transmission du dermatophyte à l'Homme est, soit directe, par contact avec l'animal, soit indirecte, à partir du sol, des objets ou encore des poils d'animaux (Sabou et al. 2018). La plupart des cas sont décrits chez des enfants, des personnes âgées ou des personnes immunodéprimées (Bartosch et al. 2019).

Ces dermatoses se traduisent par des zones rondes, finement squameuses, avec un anneau érythémateux (figure 45), des régions exposées à l'animal, comme les avant-bras ou le cou, par exemple.

Figure 45 : lésions érythémato-squameuses, dues à Trichophyton mentagrophytes var. porcellae (Trichophyton benhamiae), chez une enfant de 12 ans (Contet-Audonneau et Leyer 2010)

Les lésions cutanées peuvent également être très inflammatoires (figure 46) et s'infecter secondairement (Sabou et al. 2018 ; Giovannini et al. 2019).

Figure 46 : lésions hautement inflammatoires, dues à Trichophyton benhamiae, chez une enfant de 9 ans et chez son frère de 3 ans (Giovannini et al. 2019)

Des formes particulières peuvent être observées, telles qu'un kérion (Nenoff et al. 2013 ; Jaspers et al. 2011) ou un granulome trichophytique de Majocchi. En 2018, un cas de granulome de Majocchi[4] (figure 47) a été rapporté chez une femme de 21 ans, vivant en Pologne, contaminée à partir de son cochon d'Inde qui était porteur mécanique de *Trichophyton mentagrophytes* var. *granulosum* (d'après les résultats de la culture fongique (Mazur et al. 2018)).

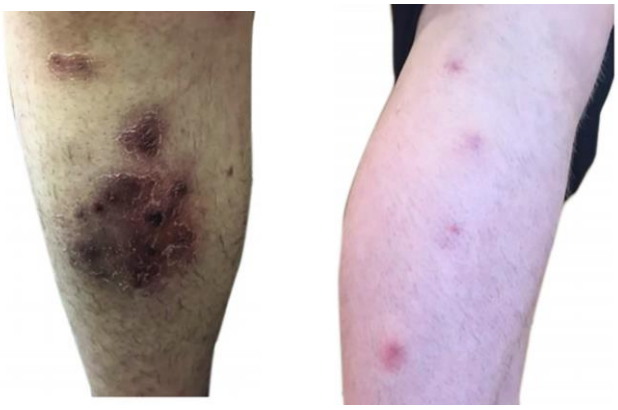

Figure 47 : granulome de Majocchi chez une patiente de 21 ans, avant traitement à gauche et après 4 semaines de traitement (terbinafine) à droite (Mazur et al. 2018).

[4] *NB : le granulome de Majocchi a été décrit, en 1883, par le professeur* Domenico Majocchi. *Il s'agit d'une dermatophytose profonde, nodulaire, rare et chronique, qui est habituellement située au cuir chevelu, à la barbe voire aux membres et à toute zone pileuse. Le diagnostic est difficile car l'aspect clinique est trompeur* (Barbé, Clerc et Bonhomme 2018).

II) Les dermatoses alopéciques

Chez le cochon d'Inde, certaines zones sont physiologiquement alopéciques et certaines races présentent des alopécies, d'origine génétique (voir partie 2).

A) La maladie kystique ovarienne

- **Epidémiologie, étiologie et pathogénie**

La maladie kystique est la maladie endocrinienne la plus fréquente chez les femelles pubères (Boussarie et Rival 2017). Les femelles de 2 à 4 ans sont le plus souvent atteintes (Collins 2008) et la prévalence augmente avec l'âge (Chai et al. 2009 ; Boussarie et Rival 2017).

Les kystes peuvent être présents sans qu'il y ait forcément de symptômes cutanés associés. D'après les autopsies de femelles non stérilisées, les kystes ovariens sont présents chez 76% des femelles âgées de 1,5 à 5 ans (Quesenberry et Carpenter 2012) et chez 80% des femelles âgées de plus de 5 ans (Hnilica 2013). Il n'existe aucune corrélation entre le nombre de gestation et la prévalence des kystes ovariens (Nielsen et al. 2003). Ils mesurent entre 0,5 et 7 cm de diamètre et tendent à augmenter de taille avec l'âge de la femelle (Collins 2008). Ils sont, le plus souvent, bilatéraux (Collins 2008). Quand ils sont unilatéraux, l'ovaire droit est l'ovaire concerné dans la grande majorité des cas (Pilny 2014). Ils peuvent être simples ou multiloculaires (Collins 2008). Il existe trois types histologiques (Pilny 2014) :

- Les plus fréquents (64%) sont les kystes séreux (kystes du *rete ovarii*[5]), remplis d'un liquide séreux. Ils ne sont pas sécrétants et ne provoquent donc pas de symptômes cutanés. Ils se développent au cours du cycle œstral et ne répondent pas aux stimulations hormonales lutéinisantes, contrairement aux kystes folliculaires.
- Moins fréquemment (22%), on trouve les kystes folliculaires, qui sont des kystes fonctionnels, c'est-à-dire, qui sécrètent des hormones et qui sont responsables de symptômes cutanés.
- Les kystes les plus rares sont les kystes para-ovariens, kystes du « parovarium », une structure vestigiale associée à l'ovaire (Pilny 2014).

Les kystes sont souvent associés à d'autres affections, d'origine endocrinienne : une endométrite, une hyperplasie glandulokystique endométriale, un léiomyome ou un fibroléiomyome (Chai et al. 2009 ; Boussarie et Rival 2017 ; Collins 2008), une tumeur des cellules de la granulosa ou un mucomètre (Boussarie et Rival 2017).

NB : on peut trouver des néoplasies avec un aspect kystique de l'ovaire, mais elles sont rarement rapportées. Une tumeur des cellules de la granulosa avec une zone kystique de 7 mm (Burns, Paul-Murphy et Sicard 2001) a été décrite chez une femelle de 4 ans. Cette tumeur

[5] Le *rete ovarii* a un rôle de phagocytose des follicules non ovulés. Ce tissu ne sécrète pas d'hormones.

n'était pas sécrétante, mais il n'est pas impensable que certaines des tumeurs de l'ovaire le soient, provoquant alors des symptômes cutanés.

- **Symptomatologie**

L'animal présente souvent un abdomen distendu (Collins 2008; Miller, Griffin et Campbell 2013) et inconfortable (Boussarie et Rival 2017), voire douloureux (Hnilica 2013). Les kystes peuvent être palpables (Chai et al. 2009). Occasionnellement, l'animal présente une dysorexie, une anorexie et un abattement, imputables à l'inconfort lié à la distension abdominale (Collins 2008). Une baisse de la fécondité des femelles reproductrices, de plus de 15 mois, a été rapportée (Collins 2008). L'animal peut présenter un squamosis et une hypertrophie des organes génitaux externes ou émettre des vocalises (Boussarie et Rival 2017).

Lorsque les kystes sont fonctionnels (kystes folliculaires), ils entrainent une augmentation des œstrogènes sanguins, qui provoque une dermatose alopécique, symétrique, bilatérale, non prurigineuse des flancs, qui se généralise : abdomen, aire lombo-sacrée, ligne du dos (figure 48) (Quesenberry et Carpenter 2012 ; Hoppmann et Barron 2007 ; Hnilica 2013 ; Boussarie et Rival 2017 ; Bean 2013). La chute des poils est progressive ou brutale (Bean 2013). Une alopécie asymétrique est possible (Miller, Griffin et Campbell 2013).

Figure 48 : alopécie non prurigineuse marquée, des flancs et de la zone dorso-lombaire, chez une femelle présentant des kystes ovariens (Dr Laurence CARA)

- **Diagnostic**

La suspicion de kystes ovariens lors d'une dermatose alopécique, se fait d'abord à l'examen clinique. Une distension abdominale est notée et les kystes sont parfois palpables (Chai et al. 2009).

Une radiographie abdominale peut être réalisée (Hnilica 2013) mais le diagnostic de kyste ovarien est difficile avec cet examen (Boussarie et Rival 2017).

L'examen de choix est l'échographie abdominale (Collins 2008 ; Hnilica 2013 ; Miller, Griffin et Campbell 2013 ; Boussarie et Rival 2017), qui permet de différencier kystes, tumeurs ovariennes ou abcès. De plus, elle permet de visualiser tout le tractus génital afin de contrôler qu'il n'y ait pas d'affections concomitantes.

L'histologie sur pièce d'exérèse permet de connaître la nature du kyste.

- **Traitement et pronostic**

Le traitement peut être palliatif ou chirurgical selon la motivation et les moyens financiers du propriétaire, l'âge de l'animal et la balance bénéfices/risques de la chirurgie.

Traitement chirurgical : il repose sur l'ovariohystérectomie (Collins 2008 ; Boussarie et Rival 2017 ; Miller, Griffin et Campbell 2013 ; Hnilica 2013). Certains auteurs rapportent que l'on peut se limiter à l'ovariectomie (Chai et al. 2009 ; Hnilica 2013) mais d'autres la déconseillent en raison des affections utérines qui sont souvent associées (Boussarie et Rival 2017 ; Bean 2013). Il est primordial de gérer la douleur post-opératoire avec un traitement analgésique, et d'apporter des soins de soutien du transit digestif (fluidothérapie, alimentation assistée). Chez les animaux qui ne souffrent pas d'affection concomitante, le pronostic est très bon (Boussarie et Rival 2017). Lorsque les kystes sont fonctionnels, l'ensemble des signes cliniques disparaissent en quelques semaines (Collins 2008).

Traitement palliatif : si le traitement chirurgical est impossible, il existe des protocoles hormonaux. Ils sont efficaces seulement en cas de kystes folliculaires. Il n'existe aucun article ni aucune donnée sur la résolution de l'alopécie après traitement hormonal. Les traitements possibles sont :

- L'hCG, l'hormone chorionique gonadotrope humaine, (Chorulon®, Merck Animal Health) à la posologie de 1000 UI par animal, tous les 7 à 10 jours, par voie intramusculaire (Ellis et Mori 2001 ; Bean 2013 ; Pilny 2014). Les auteurs rapportent que le volume à injecter est souvent important et que cela peut faire mal à l'animal (Pilny 2014). D'autres auteurs recommandent une posologie de 1000 UI, 1 fois par semaine, à 3 reprises ou de 1000 UI, une fois tous les 15 jours, à 2 reprises, par voie sous-cutanée ou intramusculaire (Boussarie et Rival 2017).
- La GnRH, l'hormone de libération des gonadotropines hypophysaires, (Cystorelin®, Merial), à la dose de 25 µg par animal, par voie intramusculaire, 2 fois à 2 semaines d'intervalle (Boussarie et Rival 2017).

- Des agonistes de la GnRH, sous forme d'implant d'acétate de desloréline, en sous-cutané (Suprelorin 4,7 mg® Virbac). Cependant, une étude a montré que la pose d'implant n'a pas eu d'influence sur la taille des kystes, 16 semaines après la pose. La nature des kystes dans cette étude était inconnue (Schuetzenhofer, Goericke-Pesch et Wehrend 2011) donc il ne s'agissait peut-être pas de kystes folliculaires. La durée d'efficacité d'un implant n'est pas connue chez le cochon d'Inde (Bean 2013). Certains vétérinaires préconisent l'administration d'acétate de leuprolide (Lupron Depot®, TAP Pharmaceuticals), à la dose de 100 à 300 mg/kg, par voie sous-cutanée ou intramusculaire, toutes les 3 à 4 semaines, jusqu'à résolution des signes cliniques (Bean 2013 ; Carpenter et Marion 2018 ; Pilny 2014).

On peut obtenir un soulagement temporaire de l'animal en réalisant une aspiration percutanée des kystes (Ellis et Mori 2001), échoguidée et sous anesthésie générale. Cependant, les récidives sont la règle (Chai et al. 2009 ; Boussarie et Rival 2017), obligeant à renouveler les aspirations (Boussarie et Rival 2017). La rupture du kyste au moment de la ponction est possible et peut, en théorie, entrainer une péritonite. Cependant, cette complication n'a jamais été rapportée dans la littérature.

- **Prévention**

La stérilisation permet de prévenir l'apparition de kystes ovariens (Boussarie et Rival 2017).

B) Les dysendocrinies

1) L'hypercorticisme

- **Epidémiologie, étiologie et pathogénie**

Quelques cas d'hypercorticisme ont été décrits chez le cochon d'Inde (Boussarie et Rival 2017). L'origine est hypophysaire ou surrénalienne (adénome). Les animaux sont d'âge moyen à avancé, avec une médiane d'âge de 4,5 ans (Boussarie et Rival 2017). Une obésité peut être associée (Gaschen et al. 1998). Le premier cas d'adénome de la glande surrénale a été décrit en 1998, chez une femelle de 5 ans (Gaschen et al. 1998).

- **Symptomatologie**

Les signes cliniques sont une alopécie bilatérale, symétrique, non prurigineuse, quasi constante (Boussarie et Rival 2017). L'alopécie peut toucher les membres antérieurs et postérieurs, l'abdomen et le cou (Zeugswetter et al. 2007). L'animal peut présenter une léthargie (Gaschen et al. 1998), une mélanodermie (Chai et al. 2009 ; Boussarie et Rival 2017), une peau fine et peu élastique (Zeugswetter et al. 2007), une polyuro-polydipsie, une perte de poids, une exophtalmie bilatérale, un abdomen dilaté et une faiblesse musculaire (Zeugswetter et al. 2007).

- **Diagnostic**

L'échographie abdominale permet de visualiser les anomalies, de taille ou de forme, des glandes surrénales. Leur taille est normalement comprise entre 12,6 et 17,7 mm, avec un diamètre compris entre 4 et 8,4 mm (Zeugswetter et al. 2007 ; Boussarie et Rival 2017). Une hépatomégalie est parfois associée. Toutefois, le diagnostic de certitude repose sur le dosage du cortisol (Boussarie et Rival 2017).

Il est nécessaire de réaliser un test de stimulation à l'ACTH (Synacthen depot®, Novartis Pharma), comme décrit par Fenske (Fenske 1996a) : injecter 20 UI d'ACTH, par voie intramusculaire et mesurer le cortisol salivaire, avant et 4 heures après l'injection. Chez un cochon d'Inde sain, les valeurs moyennes de référence du cortisol salivaire, avant et après la stimulation à l'ACTH sont :

- 6,6 +/- 3,4 ng/mL avant l'injection (Fenske 1997)
- 157 +/- 53 ng/mL 4 heures après l'injection (Fenske 1996b).

Chez un cochon d'Inde atteint d'hypercorticisme, le cortisol salivaire avant injection peut être dans les valeurs moyennes de référence mais 4 heures après l'injection, il est au-dessus des valeurs moyennes de référence.

- **Traitement**

Il repose sur l'administration quotidienne, par voie orale, de trilostane (Vetoryl®, Dechra), à la dose de 2 à 6 mg par animal. Des effets secondaires, lors d'administration à forte dose, peuvent apparaitre, comme une dysorexie et une perte de poids (Zeugswetter et al. 2007). Il est nécessaire d'effectuer un suivi de la concentration salivaire de cortisol. Zeugswetter et al. ont mesuré la concentration salivaire de cortisol 31, 56 et 76 jours, après la mise en place du traitement, afin d'adapter les doses de trilostane. Les poils repoussent en totalité, environ 2 mois après le début du traitement (Zeugswetter et al. 2007).

L'ablation unilatérale d'une surrénale tumorisée a été décrite mais l'animal est décédé en post-opératoire (Gaschen et al. 1998).

Certains auteurs rapportent un traitement à base de mitotane ou de kétoconazole (Chai et al. 2009). En effet, le kétoconazole est un inhibiteur d'une enzyme clef dans la synthèse du cortisol (Blass et al. 2016). Cependant, ces deux molécules sont beaucoup plus dangereuses pour l'animal.

2) L'hyperthyroïdie

- **Epidémiologie et étiopathogénie**

L'hyperthyroïdie est une affection sous-diagnostiquée chez le cochon d'Inde (Minarikova et al. 2015). Elle correspond à une hypersécrétion d'hormones thyroïdiennes, par une tumeur thyroïdienne. Elle touche les cochons d'Inde de tout âge, mais est plus fréquemment observée chez des animaux de plus de trois ans (Mayer, Wagner et Taeymans 2010). Les mâles semblent être autant atteints que les femelles.

Les tumeurs thyroïdiennes seraient des adénomes dans, environ, deux tiers des cas (Boussarie et Rival 2017) et des adénocarcinomes dans 36,8% (Gibbons, Garner et Kiupel 2012) à 55,5% (Collins 2008) des cas. Les métastases sont rares.

- **Symptômes**

L'animal est, généralement, présenté en consultation pour une perte de poids, malgré une conservation voire une augmentation de l'appétit, une nervosité ou une hyperesthésie. Moins fréquemment, une alopécie progressive, bilatérale, des flancs (Boussarie et Rival 2017 ; Künzel et al. 2013 ; Pignon et Mayer 2013), un poil piqué (Künzel et al. 2013) ou gras et une polyuro-polydipsie, sont rapportés. Néanmoins, les symptômes cutanés sont rares (Künzel et al. 2013 ; Pignon et Mayer 2013).

- **Diagnostic**

Une masse dans la zone cervicale ventrale peut être palpée à l'examen clinique, ou mise en évidence par échographie. Un dosage de la T4 totale ou de la T4 libre confirme la suspicion. Si la suspicion clinique est forte mais que le dosage de T4 n'est pas concluant, on peut réaliser un test de freinage par la T3 (Boussarie et Rival 2017). La cytoponction échoguidée et l'examen cytologique, ou une biopsie de la masse et l'examen histologique, permettent de connaître la nature de la masse.

- **Traitement**

Plusieurs solutions thérapeutiques peuvent être proposées. Le traitement médical est non invasif, peu coûteux et bien toléré par l'animal (Künzel et Mayer 2015). Il repose sur l'administration de méthimazole (Tapazole®), à la dose de 0,5 à 2 mg/kg, une à deux fois par jour, par voie orale, ou de carbimazole, à la dose de 1 à 2 mg/kg par jour. Un suivi est nécessaire afin d'adapter la posologie. En pratique, il est conseillé de doser la T4 toutes les deux semaines (Boussarie et Rival 2017), jusqu'à disparition des symptômes et normalisation de la T4. La réponse au traitement médical est très rapide, visible en 48 heures environ (Pignon et Mayer 2013). En cas de surdosage, un hypothyroïdisme iatrogène peut survenir (Mayer, Wagner et Taeymans 2010).

Un traitement à base d'iode 131 radioactif est possible et potentiellement curatif. Néanmoins, il est plus cher que le traitement médical, les doses à utiliser ne sont pas décrites (Boussarie et Rival 2017) et l'utilisation d'iode 131 est règlementée, à cause de la radioactivité. De ce fait, ce traitement n'est réalisable que dans certaines cliniques.

Enfin, le retrait chirurgical de la masse par thyroïdectomie est possible (Kromka et Hoar, 1975). En pratique, cette technique est peu réalisée, en raison du risque important de décès en post-opératoire (Künzel et al. 2013). La réalisation d'un bilan d'extension est conseillée avant de réaliser la chirurgie.

3) L'hyperandrogénisme

- **Epidémiologie, étiologie et pathogénie**

Il s'agit d'une affection relativement fréquente chez le cochon d'Inde mâle (Chai et al. 2009).

- **Symptomatologie**

Cette affection se traduit par une hyperkératose des coussinets plantaires, une otite cérumineuse et une séborrhée généralisée, marquée, parfois associée à une alopécie (Chai et al. 2009 ; Boussarie et Rival 2017). Une forme localisée aux régions périanale, sacrée et à la glande supracaudale est décrite (Boussarie et Rival 2017). Une odeur forte, nauséabonde, se dégage de l'animal. Une colonisation bactérienne secondaire n'est pas rare, à l'origine de démangeaisons (Chai et al. 2009).

- **Traitement**

Le traitement curatif est la castration, chirurgicale ou chimique. La castration chimique à base de chlorhydrate de delmadinone, à la dose de 10 mg/kg, donne des résultats variables. L'implant d'acétate de desloréline (Suprelorin 4,7 mg® Virbac) donne de bons résultats (Boussarie et Rival 2017).

Il est utile d'utiliser des topiques kératomodulateurs (Sebolytic® par exemple). Les démangeaisons et la séborrhée peuvent être gérées avec des lotions calmantes à base d'extraits d'avoine, alternées avec des spots-on à base de phytosphingosine (Chai et al. 2009).

4) L'hypothyroïdie

- **Etiopathogénie**

L'hypothyroïdie est rare chez le cochon d'Inde. Elle est due à une diminution de la synthèse d'hormones thyroïdiennes, d'origine tumorale ou iatrogène (Mayer, Wagner et Taeymans 2010).

- **Symptomatologie**

Les signes cliniques sont une prise de poids et une apathie (Boussarie et Rival 2017 ; Mayer, Wagner et Taeymans 2010). Après un certain temps d'évolution, on observe une perte de poids et une alopécie bilatérale, symétrique, des flancs (Boussarie et Rival 2017), de la région dorso-lombaire et de la face médiale des cuisses (Mayer, Wagner et Taeymans 2010). Une bradycardie peut être mise en évidence (Boussarie et Rival 2017).

- **Diagnostic**

Une masse thyroïdienne, en région cervicale ventrale peut être palpée. Le dosage de la T4 totale révèle une valeur inférieure à 1 µg/dL (Müller et al. 2009). Il est nécessaire de vérifier l'absence de maladies concomitantes, pouvant expliquer une diminution de la T4. Un test de stimulation par la thyréostimuline (TSH) est recommandé : une injection intramusculaire de 100 µg de TSH humaine recombinante (rhTSH), suivie d'un dosage de la T4 totale, 4 heures après l'injection. Chez un cochon d'Inde qui ne présente pas d'hypothyroïdisme, cette valeur est normalement multipliée par 1,5 (Mayer, Wagner et Taeymans 2010) ou par 2, selon les auteurs (Boussarie et Rival 2017).

- **Traitement**

Un traitement médical à base de L-thyroxine (lévothyroxine), par voie orale, à la dose de 10 µg/kg (jusqu'à 20 µg/kg (Carpenter et Marion 2018)), une fois par jour, est recommandé. Il est conseillé de doser la T4 totale, 2 semaines, puis 2 mois après le début du traitement, afin d'ajuster la dose (Mayer, Wagner et Taeymans 2010 ; Boussarie et Rival 2017).

5) Le diabète sucré

- **Epidémiologie, étiologie et pathogénie**

Certains auteurs décrivent un diabète sucré chez des cochons d'Inde abyssin de plus de 5 (Chai et al. 2009) ou 6 mois (Boussarie et Rival 2017). Les animaux atteints sont d'âge moyen à avancé. Selon certains auteurs, le diabète peut être transitoire chez le cochon d'Inde. L'espérance de vie des animaux est diminuée sur le long terme (Boussarie et Rival 2017).

- **Symptomatologie**

Le diabète sucré provoque une polyuro-polydipsie, des troubles urinaires, une cataracte ou encore une perte de poids chronique (Collins 2008). Certains auteurs rapportent une alopécie et un pelage terne (Boussarie et Rival 2017 ; Chai et al. 2009), mais d'autres auteurs ne rapportent pas d'alopécie liée au diabète (Quesenberry et Carpenter 2012 ; Vannevel 1998). Il n'existe pas d'explication quant au mécanisme provoquant des dépilations en cas de diabète chez le cochon d'Inde. Par ailleurs, le diabète ne provoque pas de dépilations chez d'autres animaux de compagnie, comme le chien par exemple. On peut donc se demander si le diabète est réellement responsable de l'alopécie ou si, comme cela est parfois observé chez le chien, le cochon d'Inde a un hypercorticisme sous-jacent au diabète, qui peut expliquer les dépilations (Service de Dermatologie de VetAgroSup, donnée non publiée).

- **Diagnostic**

Le diagnostic se base, d'abord, sur l'anamnèse et sur les signes cliniques.

La biochimie révèle une glycémie élevée, qui est significative si elle est supérieure à 3 g/L. Néanmoins, il est nécessaire de réaliser plusieurs dosages, car une glycémie élevée ne suffit pas à conclure à un diabète. Elle peut, en effet, augmenter avec le stress ou la douleur.

L'analyse urinaire met en évidence une glucosurie (>250 mg/100 mL d'urines) mais le résultat de l'analyse est parfois difficile à interpréter. En effet, la présence d'acide ascorbique peut engendrer de faux négatifs (Boussarie et Rival 2017). Il n'y a pas toujours de cétonurie associée et lorsqu'elle est présente, elle est transitoire et n'est pas corrélée à la sévérité de la maladie (Keeble et Meredith 2009). Un cas de diabète sucré a été décrit chez une femelle âgée de 3 ans, présentée pour des troubles urinaires (dysurie, hématurie) (Vannevel 1998).

Un test de tolérance au glucose peut être réalisé : après 18 heures de jeûne, 1,75 g/kg de glucose est administré par voie orale, qui induit, 4 heures plus tard, un doublement de la glycémie, chez un cochon d'Inde diabétique alors qu'elle n'excède pas 1,5 fois sa valeur basale chez un cochon d'Inde sain (Boussarie et Rival 2017).

- **Traitement**

Le traitement repose essentiellement sur des mesures diététiques. L'alimentation doit être riche en fibres et pauvre en graisses. Le foin, l'herbe fraîche et les légumes frais sont à privilégiés. Les fruits frais, riches en sucre, ne sont donnés qu'une à deux fois par semaine et les granulés sont supprimés de la ration (Boussarie et Rival 2017).

La plupart des animaux ne nécessite pas d'insulinothérapie (Boussarie et Rival 2017). Les cas de rémission spontanée, ne présentant plus de glucosurie, ne sont pas rares (Keeble et Meredith 2009). Le premier cas de diabète sucré chez le cochon d'Inde fut traité avec de la NPH insuline (insuline humaine), deux fois par jour (Vannevel 1998).

Certains auteurs recommandent la phytothérapie, sous la forme de plantes hypoglycémiantes, comme le desmodium, le chardon marie, l'olivier ou le caralluma (Boussarie et Rival 2017).

C) Les alopécies physiologiques

1) L'effluvium télogène

L'effluvium télogène fait suite à un stress physique, comme une maladie grave, une gestation ou une lactation, qui provoque un arrêt du cycle folliculaire en phase télogène. A la fin de ce stress, on observe une chute soudaine du pelage.

Ainsi, il est fréquent qu'une alopécie apparaisse durant le dernier tiers de gestation (Chai et al. 2009 ; Boussarie et Rival 2017 ; Collins 2008) ou en début de lactation (Boussarie et Rival 2017 ; Collins 2008), notamment chez des cochons d'Inde en mauvais état général ou qui vivent dans des conditions environnementales inadaptées (Boussarie et Rival 2017). Elle s'explique par la diminution de l'anabolisme cutané de la mère, sacrifiant la pousse du pelage.

Le diagnostic se base sur les commémoratifs, l'anamnèse et les symptômes. Les autres causes d'alopécie doivent être exclues. La repousse du poil débute, généralement, dès la fin de la cause, comme la fin de la gestation et de la lactation, par exemple (Collins 2008 ; Boussarie et Rival 2017).

2) Alopécie physiologique de la femelle gestante

L'alopécie physiologique de la femelle gestante s'observe au cours de la préparation du nid, chez des femelles âgées, soumises à des gestations fréquentes (Boussarie et Rival 2017). Elle se caractérise par un arrachage des poils du ventre, des flancs et de la zone lombo-sacrée (Collins 2008a ; Chai et al. 2009).

D) Les troubles du comportement

Peu d'études ont tenté d'élucider les causes comportementales de la perte de poils chez le cochon d'Inde (Tynes 2013).

1) L'autoépilation ou « self-barbering »

- **Epidémiologie**

Le « self-barbering » est l'arrachage des poils par le cochon d'Inde, de toutes les zones accessibles. Ne sont épargnées que les épaules et la tête (Boussarie et Rival 2017). Le « self-barbering » est la manifestation d'une anxiété paroxystique ou chronique, comme cela a été suggéré chez d'autres rongeurs (Tynes 2013).

- **Symptomatologie**

Les poils sont cassés, de longueur irrégulière. La peau sous-jacente est d'apparence normale (Miller, Griffin et Campbell 2013 ; Tynes 2013). La région lombaire et les flancs sont particulièrement touchés (Tynes 2013).

- **Diagnostic et traitement**

Le diagnostic repose sur les commémoratifs, l'anamnèse (présence d'un congénère ou non, milieu pauvre) et sur l'examen clinique. Les autres causes d'alopécie doivent être écartées. L'enrichissement de l'environnement, avec l'ajout de foin ou de jouets à mâcher, permet de réduire le « self-barbering » (Keeble et Meredith 2009). Néanmoins, il n'existe pas d'étude qui confirme ou infirme l'efficacité de ces méthodes (Tynes 2013).

2) La trichophagie de hiérarchie ou « barbering »

Le « barbering », se rencontre fréquemment chez les jeunes et chez les adultes dominés dans un groupe. Les cochons d'Inde établissent une hiérarchie sociale, avec, généralement, un mâle dominant. Les animaux atteints perdent des poils de la tête, de l'abdomen, du périnée (Boussarie et Rival 2017) et de la croupe, suite à des morsures du mâle dominant (Miller, Griffin et Campbell 2013). Ce dernier peut également arracher les moustaches (Oglesbee 2011) et mastiquer les oreilles de ses congénères de rang inférieur. Il est nécessaire de séparer les cochons d'Inde concernés (Boussarie et Rival 2017).

3) La trichophagie de sevrage

Les jeunes cochons d'Inde arrachent et mangent les poils de leur mère (Boussarie et Rival 2017). Il n'existe que très peu d'informations à ce propos.

E) Les carences nutritionnelles

Les carences nutritionnelles, autre que la carence en vitamine C, sont rares, grâce à l'alimentation qui répond normalement aux besoins nutritionnels des cochons d'Inde. Néanmoins, toute affection qui perturbe la physiologie de l'alimentation (diarrhée, malocclusion, etc) peut conduire à des lésions cutanées d'origine carentielle. Une alimentation inappropriée peut également engendrer une carence (Chai et al. 2009).

1) La carence en vitamine C

La carence en vitamine C (acide ascorbique), également appelée scorbut, est une affection métabolique d'origine nutritionnelle (Jenkins 2010, Antinoff 2011), fréquente chez le cochon d'Inde.

- **Physiopathologie et épidémiologie**

Le cochon d'Inde est incapable de synthétiser la vitamine C car il ne possède pas l'enzyme hépatique nécessaire à sa synthèse (réalisée à partir du glucose), l'oxydase L-gluconolactone (Antinoff 2011). Il doit donc trouver la vitamine C dans l'alimentation ou dans un complément alimentaire (Miller, Griffin et Campbell 2013, Antinoff 2011).

L'hypovitaminose C se rencontre, le plus souvent, chez des animaux nourris avec un aliment inadapté (un aliment pour lapin, par exemple) ou avec un aliment périmé (Chai et al. 2009). Les granulés pour cobaye sont complémentés en vitamine C, à raison de 800 mg/kg, mais l'humidité, la chaleur et la lumière diminuent cette quantité. Même les granulés stockés dans les conditions idéales perdent l'intégralité de leur vitamine C, en 90 jours environ (Jenkins 2010). Cette carence se rencontre, essentiellement, chez les jeunes animaux, d'âge inférieur à 4 mois (Antinoff 2011) car ils catabolisent plus rapidement la vitamine C (Quesenberry et Carpenter 2012). Un animal anorexique présentera également une carence en vitamine C.

La vitamine C est impliquée dans de nombreux processus biochimiques. Elle est indispensable aux réactions d'hydroxylation qui permettent la fabrication d'éléments constitutifs du collagène. Elle est donc indispensable à la synthèse du collagène, ainsi qu'à la synthèse de la substance fondamentale intracellulaire (Jenkins 2010). Une carence en vitamine C entraîne une fragmentation du collagène et du cément intercellulaire. Le collagène participe au maintien de l'intégrité de la paroi vasculaire, à la formation osseuse et à la cicatrisation des plaies. Ainsi, une carence en vitamine C entraine une fragilisation de la paroi des vaisseaux sanguins, une désorganisation du cartilage, une fibrose de la moelle osseuse, dans les zones d'ostéogénèse, et des lésions de la pulpe des alvéoles dentaires. La vitamine C est également indispensable au métabolisme du cholestérol (Chai et al. 2009, Antinoff 2011).

- **Symptomatologie**

Les signes cliniques sont extrêmement variables selon le niveau de carence (Antinoff 2011). L'hypovitaminose C pourrait provoquer une alopécie chez certains cochons d'Inde (Ellis et Mori 2001 ; White, Bourdeau, Meredith 2003 ; Oglesbee 2011). D'autres symptômes cutanés sont rapportés, notamment un pelage terne et cassant, des ecchymoses, des pétéchies, des hématomes, des contusions, un squamosis auriculaire, puis généralisé, ainsi qu'une pododermatite (Antinoff 2011). Ces dernières sont rapidement compliquées de plaies et d'ulcères qui apparaissent, plus ou moins spontanément et qui se surinfectent (Chai et al. 2009). L'animal peut présenter des retards de cicatrisation (Miller, Griffin et Campbell 2013).

Des symptômes autres que cutanés peuvent être observés. Une carence avancée en vitamine C entraine des douleurs articulaires et dentaires, qui empêchent l'animal de se nourrir (Jenkins 2010). On observe alors une atteinte de l'état général avec une prostration, un abattement, une anorexie, une perte de poids, des diarrhées, ou des vocalises de douleur avec un gonflement des articulations des os longs et des jonctions costo-chondrales, des boiteries et une démarche raide. On peut observer des saignements dentaires, des chutes de dents, du ptyalisme (Antinoff 2011). Une baisse de l'immunité, avec apparition d'infections secondaires (bactériennes, fongiques ou parasitaires) peuvent également être observées (Harkness et al. 2010, Quesenberry et Carpenter 2012, Antinoff 2011).

- **Diagnostic**

La suspicion clinique repose sur les commémoratifs, l'anamnèse (alimentation carencée en vitamine C) et l'examen clinique.

Les examens complémentaires qui permettent d'établir le diagnostic sont (Hawkins et Bishop 2012, Quesenberry et Carpenter 2012, Antinoff 2011) :

- Un dosage sanguin d'acide ascorbique sérique,
- Des radiographies qui peuvent révéler un élargissement de l'épiphyse des os longs et des jonctions costo-chondrales. On peut également observer des fractures, une corticale amincie et une déminéralisation osseuse généralisée.

Une maladie chronique ou récurrente (pneumonie et infection urinaire, notamment) doit faire penser à une carence en vitamine C (Clarke et al. 1980). La carence en vitamine C favorise de nombreuses affections chez le cochon d'Inde et devrait toujours faire partie du diagnostic différentiel lorsqu'un cochon d'Inde est malade (Harkness et al. 2010).

- **Traitement et prévention**

Le traitement de l'hypovitaminose C repose sur l'administration quotidienne de 50 à 100 mg/kg de vitamine C, par voie orale ou sous-cutanée (Carpenter et Marion 2018). La vitamine C peut être ajoutée à l'eau de boisson mais le mélange doit être réalisé tous les jours, en raison de l'instabilité et de la destruction rapide de la vitamine C par la lumière. La meilleure solution est de donner la vitamine C, sous forme de solution buvable (Vitamine C pour cobaye®, Virbac ou Francodex), directement dans la gueule de l'animal, à l'aide d'une seringue (Clarke et al. 1980) ou de donner des comprimés appétants (Vitamine C supplément®, Science Oxbow ou Beaphar). Selon l'état clinique de l'animal, une hospitalisation peut s'avérer utile, afin de réalimenter l'animal et de le réhydrater. Une fois les signes cliniques résolus, la supplémentation en vitamine C doit être poursuivie aux posologies mentionnées en partie 1 (« alimentation »). Une administration prolongée, à forte dose, doit être évitée car elle prédispose aux urolithiases (Boussarie et Rival 2017). On peut fournir des aliments riches en vitamine C, comme des poivrons, rouges ou jaunes, par exemple, mais les résultats sont inconstants (Jenkins 2010).

2) La carence en acides gras insaturés

Les signes cliniques d'une carence en acides gras insaturés (acide linoléique) sont difficiles à repérer durant les premiers mois de carence. Les signes sont une légère desquamation, puis une alopécie généralisée (Miller, Griffin et Campbell 2013 ; Hensel 2010). Au fil du temps, une séborrhée apparait, la peau s'épaissit. Une dermatite érythémateuse (Miller, Griffin et Campbell 2013) ou eczématiforme des membres, du museau et une otite érythémateuse (Boussarie et Rival 2017) peuvent être observées.

Il n'existe pas d'examen pour diagnostiquer une carence en acides gras insaturés. Le diagnostic est basé sur la réponse au traitement (Hensel 2010). Les acides gras insaturés doivent représenter 1,3 % de la ration (Boussarie et Rival 2017).

3) La carence en tryptophane

La carence en tryptophane, acide aminé essentiel, entraine l'apparition d'une alopécie généralisée (Chai et al. 2009 ; Boussarie et Rival 2017 ; Miller, Griffin et Campbell 2013). Le tryptophane doit représenter 0,16 à 0,25 % de la ration (Boussarie et Rival 2017).

4) Les autres carences nutritionnelles

Il semblerait que d'autres carences provoquent des dépilations chez le cochon d'Inde, notamment une carence en potassium, en lipides ou en vitamine B6 (pyridoxine) (Boussarie et Rival 2017 ; Miller, Griffin et Campbell 2013).

F) La dermatite exfoliative

- **Epidémiologie**

Des cas de dermatite exfoliative ont été décrits dans une colonie de cochons d'Inde femelles gestantes (Ishihara 1980 ; Miller, Griffin et Campbell 2013). Plusieurs facteurs déclenchants ont été évoqués comme une contamination bactérienne associée à un sol abrasif (Chai et al. 2009). *Staphylococcus aureus* a été isolée à partir des sites lésionnels (Miller, Griffin et Campbell 2013) et les toxines produites par cette bactérie semblent être à l'origine des lésions (Chai et al. 2009).

- **Symptomatologie**

Les lésions sont une alopécie de l'abdomen et de la face médiale des membres. Cette alopécie évolue rapidement vers une dermatose érythémateuse douloureuse, avec des fissurations épidermiques (Miller, Griffin et Campbell 2013) et de larges plages de peau qui desquament (Chai et al. 2009 ; Ellis et Mori 2001).

- **Diagnostic**

Le diagnostic repose sur l'anamnèse, les commémoratifs, les signes cliniques, la culture bactérienne avec antibiogramme et l'examen histopathologique de biopsies cutanées. Ce dernier examen révèle une acantholyse de la couche granuleuse, provoquant un clivage de l'épiderme (Ishihara 1980) et une hyperkératose (Ellis et Mori 2001).

- **Traitement**

Le traitement est local et systémique (voir traitement des infections cutanées bactériennes). Il doit être mis en place rapidement, afin d'éviter une immunostimulation continue, qui pourrait résulter en une défaillance multiple des organes (Ellis et Mori 2001).

G) Une maladie dysimmunitaire

Un cas de pelade (alopecia areata) a été décrit en 2016. Le cochon d'Inde est une femelle de 30 mois, à poils longs, qui présente, depuis 6 mois, une alopécie progressive, non prurigineuse. L'alopécie a débuté, bilatéralement, au cou, avant de se généraliser. Les raclages et calques cutanés, les trichogrammes, l'échographie abdominale, les analyses hématologiques et biochimiques sanguines ne révèlent pas d'anomalie. L'examen histopathologique de biopsies cutanées met en évidence des infiltrats lymphocytaires péri et intra-bulbaires. Un traitement à base de ciclosporine (Atopica ® Elanco), à la dose de 7 mg/kg par jour, permet une repousse du poil, en 15 jours, et le retour à un pelage normal en 2 mois. Dès que la dose est diminuée, des rechutes sont observées (Prelaud 2016).

III) Les dermatoses nodulaires ou papuleuses

A) Les dermatoses nodulaires d'origine néoplasique

Les tumeurs, cutanées ou non, sont relativement rares chez le cochon d'Inde (Greenacre 2004). Dans une étude rétrospective, seuls 319 cas de néoplasies sont rapportés sur 42 000 cas (Wagner et Manning 1976). Néanmoins, la peau constitue, après l'appareil respiratoire, le deuxième site tumoral du cochon d'Inde (Greenacre 2004).

L'incidence des tumeurs augmente avec l'âge. Une étude a montré qu'elle passe de 0,4% chez les cochons d'Inde âgés de moins de 3 ans à 14,4% chez les cochons d'Inde âgés de plus de 3 ans (Rogers et Blumenthal 1960).

D'après une étude récente de 133 cas, le trichofolliculome est la tumeur cutanée la plus fréquente du cochon d'Inde (33% des cas), suivie par les lipomes (25,5%). Les trichoépithéliomes et les adénocarcinomes mammaires sont beaucoup plus rares (3,7% chacun) (Kanfer et Reavill 2013).

1) Les tumeurs folliculaires

a) Le trichofolliculome

- **Epidémiologie**

Le trichofolliculome est la tumeur cutanée la plus fréquente du cochon d'Inde (Boussarie et Rival 2017 ; Chai et al. 2009 ; Keeble et Meredith 2009). Il s'agit d'une tumeur bénigne du follicule pileux. Il ne semble pas exister de prédisposition de sexe (Kanfer et Reavill 2013), bien que certains auteurs rapportent que les mâles sont plus touchés (Boussarie et Rival 2017). Elle peut survenir à tout âge. Un cas a été décrit chez un cochon d'Inde mâle, âgé de 6 semaines (Ediger et Kovatch 1976).

- **Symptômes**

Le trichofolliculome se présente sous la forme d'une masse nodulaire, dépilée et ferme, qui mesure quelques centimètres de diamètre (figure 49). Dans la plupart des cas, il est localisé le long de la ligne médiane lombo-sacrée (Chai et al. 2009 ; Boussarie et Rival 2017), et peut incorporer la glande caudale.

Figure 49 : masse compatible avec un trichofolliculome, chez un cochon d'Inde, tondu avant chirurgie d'exérèse (photo personnelle)

On peut observer un orifice central par lequel s'évacue un matériel séborrhéique, un exsudat hémorragique (Chai et al. 2009 ; Kanfer et Reavill 2013) ou un matériel caséeux jaunâtre (Boussarie et Rival 2017), qui peut être confondu avec du pus. La masse devient alors malodorante.

- **Diagnostic**

La cytologie met en évidence des cornéocytes et des débris cellulaires, mais ne permet pas de poser le diagnostic de certitude. Le diagnostic est établi par un examen histologique de la masse qui montre des follicules primaires dilatés, kystiques, emplis de kératine et de poils (Kanfer et Reavill 2013), avec de multiples follicules secondaires, à différents stades de maturation, qui irradient tout autour (Jelínek 2003 ; Hoppmann et Barron 2007).

- **Traitement et pronostic**

Etant donné qu'il s'agit d'une tumeur bénigne, l'exérèse chirurgicale n'est pas obligatoire et une simple surveillance est possible (Hoppmann et Barron 2007). Néanmoins, ces tumeurs continuent à se développer et finissent par se rompre, rendant indispensable l'exérèse. La chirurgie est facile car il n'y a pas d'infiltration sous-jacente (Boussarie et Rival 2017). Les récidives sont rares après exérèse (Hoppmann et Barron 2007). La tumeur étant bénigne, non invasive et non métastatique, le pronostic est bon (Hoppmann et Barron 2007).

b) <u>Le trichoépithéliome</u>

- **Epidémiologie**

Les trichoépithéliomes sont des tumeurs folliculaires bénignes (Kanfer et Reavill 2013). Une étude récente révèle qu'elles sont essentiellement observées chez des cochons d'Inde femelle, d'âge moyen de 2,75 ans (Kanfer et Reavill 2013). Elles sont plus rares que le trichofolliculome (Greenacre 2004).

- **Symptômes**

Les trichoépithéliomes ont un aspect semblable aux trichofolliculomes et ces deux tumeurs peuvent être facilement confondues.

- **Diagnostic et traitement**

Le diagnostic se fait par examen histopathologique, qui révèle des structures kystiques et des îlots épithéliaux en formation. L'exérèse chirurgicale est recommandée car si les kystes se rompent, la kératine libérée provoque une inflammation importante (Kanfer et Reavill 2013).

2) L'adénome sébacé

L'adénome sébacé est une tumeur cutanée fréquente du cochon d'Inde. Dans la plupart des cas, elle est située en région lombo-sacrée ou en région crurale postérieure. Il s'agit d'une lésion unique qui devient, rapidement, volumineuse et qui peut s'ulcérer ou s'abcéder. L'exérèse chirurgicale large est curative et il n'y a pas de récidive (Boussarie et Rival 2017).

3) Le lipome

- **Epidémiologie**

Le lipome est une tumeur bénigne du tissu adipeux, fréquente chez le cochon d'Inde. Il ne semble pas exister de prédisposition de sexe. L'âge moyen d'apparition est de 3 ans (Kanfer et Reavill 2013).

- **Symptômes**

Le lipome se présente sous la forme d'une masse, unique ou multiple, molle ou ferme, située dans la peau ou dans le tissu sous-cutané (Kanfer et Reavill 2013).

Elle peut prendre différentes apparences (Boussarie et Rival 2017) :

- Une masse graisseuse unique, souvent très volumineuse, la plupart du temps localisée en région cervicale ventrale.
- Des lipomes multicentriques sous-cutanées, localisés à la mamelle, à la région abdominale, axillaire ou inguinale.
- Des lipomes infiltrants, souvent uniques et de taille importante, localisés en région thoracique, ventrale ou latérale.

- **Diagnostic**

La cytologie permet de suspecter un lipome, mais le diagnostic de certitude repose sur l'examen histopathologique de biopsies.

- **Traitement**

Etant donné qu'il s'agit d'une tumeur bénigne, le traitement chirurgical n'est pas nécessaire. Les masses peuvent, néanmoins, être retirées par chirurgie d'exérèse pour des raisons esthétiques, ou si le lipome continue de grossir, affectant les déplacements et le confort de l'animal (Kanfer et Reavill 2013).

4) Les tumeurs mammaires

- **Epidémiologie et étiologie**

Dans une étude récente, les tumeurs mammaires constituent 6% des tumeurs cutanées. Elles s'observent plus fréquemment chez des animaux d'âge supérieur à 3 ans. Les femelles sont plus touchées que les mâles (Kanfer et Reavill 2013). La plupart du temps, il s'agit de fibroadénomes bénins (70%) mais 30% sont des adénocarcinomes localement invasifs (Greenacre 2004). Néanmoins, dans une étude récente, les adénocarcinomes représentent 66% des tumeurs mammaires, le reste étant essentiellement des adénomes et des cystadénomes (Kanfer et Reavill 2013). Plus rarement, on peut rencontrer des sarcomes d'origine myoépithéliale ou une hyperplasie adénomateuse (Jelínek 2003). Comme chez d'autres espèces, les tumeurs mammaires sont susceptibles de se développer sous influence hormonale (œstrogène et progestérone) (Gibbons, Garner et Kiupel 2012).

- **Symptômes**

Au début, on observe un nodule de petite taille, dans le tissu glandulaire, qui grossit jusqu'à s'ulcérer. La tumeur peut toucher une ou plusieurs mamelles (Kanfer et Reavill 2013).

- **Traitement**

Le traitement chirurgical est idéal mais l'obtention de marges saines peut s'avérer délicate si la masse est de taille importante (Kanfer et Reavill 2013). Il est recommandé de retirer 5 à 10 mm de tissu sain autour de la masse et, si possible, de retirer les ganglions lymphatiques locaux (Quesenberry et Carpenter 2012). Les récidives sont fréquentes (Kanfer et Reavill 2013). La réalisation de radiographies thoraciques, avant toute exérèse d'une masse mammaire est conseillée, afin de s'assurer qu'il n'y ait pas de métastases, bien que les métastases d'adénocarcinomes mammaires semblent rares (Greenacre 2004). Un traitement par chimiothérapie ou radiothérapie peut être envisagé (Kanfer et Reavill 2013), mais difficile chez le cochon d'Inde. En pratique, le traitement est essentiellement palliatif, à base d'anti-inflammatoires non stéroïdiens (Kanfer et Reavill 2013).

- **Pronostic**

Le pronostic est réservé en cas de tumeur maligne, et s'assombrit en cas de récidive après la chirurgie (Kanfer et Reavill 2013).

5) Les tumeurs sous-cutanées

a) Le liposarcome

Quelques cas de liposarcome ont été décrits (Kanfer et Reavill 2013 ; Jelínek 2003). Les données, notamment celles concernant le pronostic, sont limitées (Greenacre 2004).

b) Le fibrosarcome

Le fibrosarcome a été décrit chez le cochon d'Inde, en position sous-cutanée. C'est une tumeur localement agressive, qui infiltre les tissus voisins. Le potentiel métastatique semble être relativement important. Certains auteurs rapportent que les fibrosarcomes sont plus fréquemment observés en région scapulaire (Boussarie et Rival 2017), mais des cas ont également été décrits au niveau du cou, du membre antérieur (Blumenthal et Rogers 1967) et du thorax ventral (Steele 2001). La cytologie permet la mise en évidence de cellules en forme de fuseau, dont certaines avec des noyaux multiples. Cependant, comme les autres néoplasies cutanées, le diagnostic se base sur l'examen histopathologique de biopsies. Le traitement passe par la chirurgie d'exérèse, large. Les récurrences locales sont fréquentes et le pronostic est réservé (Steele 2001). Il n'existe pas d'informations quant au potentiel métastatique des fibrosarcomes et aucune métastase n'a été décrite (Steele 2001).

6) Autres tumeurs décrites

D'autres tumeurs cutanées et sous-cutanées existent mais sont très rarement décrites :

- Le sarcome anaplasique, qui est hyperpigmenté, et souvent localisé en région cervicale (Boussarie et Rival 2017)
- Le pilomatrixome, qui est une tumeur bénigne du bulbe pileux (Jelínek 2003)
- Le rhabdomyosarcome, qui est surtout localisé en région crurale postérieure (Boussarie et Rival 2017)
- Le mélanome malin, qui est très rare (Boussarie et Rival). Les données concernant le pronostic et le traitement sont inexistantes.
- Les papillomes cutanés (Miller, Griffin et Campbell 2013)
- L'adénome de la glande apocrine (Kanfer et Reavill 2013)
- Le carcinome des cellules basales (Kanfer et Reavill 2013)

- L'hémangiome (Kanfer et Reavill 2013 ; Mentré et Bulliot 2014), une tumeur bénigne des cellules endothéliales vasculaires (figure 50).
- L'hémangiosarcome (Kanfer et Reavill 2013)
- Le myxosarcome (Kanfer et Reavill 2013)
- L'épithéliome des glandes sébacées (Kanfer et Reavill 2013)
- Le sarcome à cellules fusiformes (Kanfer et Reavill 2013)
- Le papillome épidermoïde (Kanfer et Reavill 2013)
- Le liposarcome myxoïde (Jelínek 2003)
- Le fibrome ossifié (Jelínek 2003)

Figure 50 : hémangiome chez un cochon d'Inde (Mentré et Bulliot 2014)

B) Les dermatoses nodulaires ou papuleuses inflammatoires

1) Les dermatoses nodulaires infectieuses

a) Origine bactérienne

i) Les abcès

- **Epidémiologie**

Les abcès apparaissent secondairement à des morsures de congénères (Chai et al. 2009 ; Boussarie et Rival ; Miller, Griffin et Campbell 2013), des traumatismes, des infections systémiques, des infections buccodentaires ou des infections cutanées chroniques (Boussarie et Rival 2017).

Staphylococcus aureus est le micro-organisme le plus fréquemment rencontré (Miller, Griffin et Campbell 2013 ; Boussarie et Rival 2017), suivi par *Pasteurella multocida* (Boussarie

et Rival 2017). D'autres bactéries sont plus rarement rencontrées : *Streptococcus zooepidermicus*, *Yersinia pseudotuberculosis, Streptobacillus moniliformis* (Miller, Griffin et Campbell 2013, Boussarie et Rival 2017), *Pseudomonas aeruginosa* et *Corynebacterium pyogenes* (Boussarie et Rival 2017).

- **Symptomatologie**

Des abcès cutanés ont été observés à la tête, la queue, la croupe (Miller, Griffin et Campbell 2013) ainsi qu'au cou, aux flancs et à la région péri-génitale (Boussarie et Rival 2017).

- **Traitement**

En raison de l'épaisse capsule de l'abcès, il est conseillé de faire une excision chirurgicale complète et un drainage (Boussarie et Rival 2017 ; Chai et al. 2009 ; Miller, Griffin et Campbell 2013) à la chlorhexidine (Boussarie et Rival 2017). On associe une antibiothérapie systémique (Chai et al. 2009 ; Miller, Griffin et Campbell 2013) avec de préférence, l'association triméthoprime et sulfamide, la doxycycline ou la terramycine (Boussarie et Rival 2017).

ii) La lymphadénite cervicale

- **Etiologie et physiopathologie**

La lymphadénite cervicale est commune chez le cochon d'Inde (Garner 2007). Il s'agit d'un cas particulier d'abcès qui touche les ganglions lymphatiques cervicaux. Des bactéries de la flore oro-pharyngée et nasale envahissent le ou les nœuds lymphatiques cervicaux, par le biais de petites écorchures buccales, de morsures ou par les voies respiratoires. Les nœuds lymphatiques s'abcèdent. *Streptococcus zooepidemicus* est l'agent le plus fréquent de lymphadénite cervicale, bien que *Streptobacillus moniliformis* (potentiellement zoonotique) puisse être impliqué. Tout stress physique favorise cette affection (Keeble et Meredith 2009).

- **Symptomatologie**

La lymphadénite cervicale se reconnait facilement. Le cochon d'Inde présente des masses cervicales, ventrales, sous-cutanées, souples et fluctuantes, parfois fermes. Une rupture spontanée peut survenir (Keeble et Meredith 2009).

- **Diagnostic**

La cytologie est semblable à celle d'un abcès. Quelques cellules lymphoïdes peuvent être présentes. Les bactéries sont rarement visualisées (Garner 2007).

Il ne faut pas confondre la lymphadénite cervicale avec une néoplasie. Un examen histopathologique ou cytologique permet le diagnostic.

- **Traitement**

Un drainage et un débridement chirurgical sont nécessaires, de même qu'une antibiothérapie, dont le choix repose sur un antibiogramme. Une infection généralisée peut apparaître et être fatale, notamment chez les jeunes individus (Keeble et Meredith 2009).

b) Origine fongique

i) Dermatose fongique à Cryptococcus neoformans

La cryptococcose cutanée est rare chez le cochon d'Inde (Miller, Griffin et Campbell 2013). L'agent, *Cryptococcus neoformans,* est une levure, responsable d'une dermatite nodulaire faciale (Chai et al. 2009), prurigineuse. Les lésions les plus sévères et les plus tenaces sont localisées au nez. Elles peuvent s'ulcérer. La cytologie ou l'examen histopathologique d'une biopsie permettent d'établir le diagnostic. Un traitement à base d'amphotéricine b, à la dose de 1.25 à 2.5 mg/kg, par voie sous-cutanée, toutes les 24 heures, est recommandé (durée du traitement inconnue) (Carpenter et Marion 2018). Un traitement à base d'itraconazole ou de kétoconazole peut être mis en place (voir « les teignes »). Certains auteurs rapportent une inefficacité du traitement oral à base de griséofulvine (Miller, Griffin et Campbell 2013), qui s'explique facilement, car la griséofulvine n'est active que sur les dermatophytes.

ii) Kérion

Des kérions à *Trichophyton mentagrophytes*, sur le dos de cochons d'Inde d'expérimentation, ont été décrits (Arika, Hase et Yokoo 1993). Les lésions sont des nodules, suppurés et alopéciques (Keeble et Meredith 2009). Le traitement est identique à celui des teignes.

c) Origine parasitaire : la leishmaniose

- **Epidémiologie et parasite en cause**

Plusieurs cas de leishmaniose ont été rapportés chez des cochons d'Inde, au Brésil. Cette affection est décrite par Medina (1946) puis par Luz et al. (1967), par Machado et al. (1994) et par Thomaz-Soccol et al. (1996). Les leishmanioses sont provoquées par des protozoaires, les leishmanies, qui appartiennent à la famille des Trypanosomatidae et qui sont transmises par un vecteur arthropode. Chez le cochon d'Inde, l'agent en cause est *Leishmania enriettii*. L'épidémiologie exacte de la maladie demeure obscure. Le vecteur serait *Lutzomyia monticola*.

- **Symptomatologie**

La leishmaniose se traduit, chez le cochon d'Inde, par des nodules des oreilles, de la face, ainsi que du scrotum et des extrémités (nez, pattes), qui s'ulcèrent (figure 51).

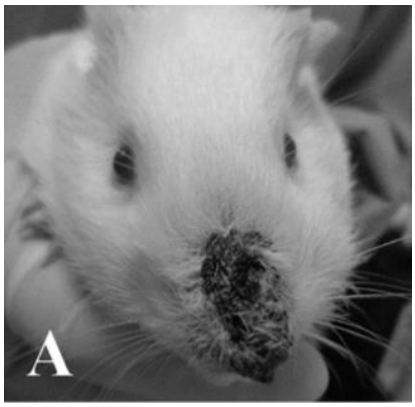

Figure 51 : lésion provoquée par Leishmania enriettii chez un cochon d'Inde (Paranaiba et al. 2017)

- **Traitement**

Le traitement consiste en des injections, sous-cutanées, quotidiennes, pendant quinze jours, d'antimoniate de méglumine (Glucantime® Merial), à la dose de 400 mg/kg, par jour (Thomaz-Soccol et al. 1996). Sans traitement, la mort survient en 45 jours en moyenne (Thomaz-Soccol et al. 1996).

- **Chez l'Homme**

Leishmania enriettii n'est pas rapportée chez l'Homme. La leishmaniose du cochon d'Inde à *Leishmania enriettii* est considérée comme un modèle dans l'étude de la leishmaniose cutanée humaine (Paranaíba et al. 2015).

2) Les dermatoses nodulaires ou papuleuses stériles

Les cochons d'Inde exposés aux piqûres d'un moucheron, *Culicoïdes sonorensis*, ont développé une dermatose érythémateuse, papuleuse, non prurigineuse, 5 jours après l'exposition, qui persiste jusqu'à 12 jours après l'exposition. A l'examen histopathologique, les papules correspondent à une hyperplasie de l'épiderme et à une inflammation dermique. Elles pourraient correspondre à une réaction d'hypersensibilité à une sécrétion salivaire (O'Toole et al. 2003).

IV) Les dermatoses ulcératives ou nécrotiques

A) Les myiases

- **Parasites en cause**

Plusieurs espèces de mouches, de la famille des Calliphoridés, peuvent pondre sur le cochon d'Inde, à l'origine de myiases larvaires. On trouve la mouche bleue, *Calliphora sp.* et la mouche verte *Lucilia sp..* Elles pondent leurs œufs sur la peau saine, sur les plaies ou sur le pelage souillé par de la diarrhée ou de l'urine (Ellis et Mori 2001).

- **Epidémiologie**

De rares cas ont été rapportés, chez des cochons d'Inde vivants à l'extérieur (Ellis et Mori 2001). Il semblerait que les cochons d'Inde soient moins prédisposés aux myases que les lapins, car ils vivent moins fréquemment à l'extérieur que ces derniers.

- **Symptomatologie**

Les asticots sont responsables d'une dermatite extensive, ulcérative. Le périnée, l'abdomen, le poitrail et les plis périanaux sont les zones généralement atteintes. Ces zones nécrosent rapidement et deviennent indolores (Boussarie et Rival 2017).

- **Traitement**

Le traitement repose sur la tonte de la zone atteinte, permettant le retrait des larves et le nettoyage, complété par l'administration d'un endectocide systémique (ivermectine ou moxidectine) et d'une antibiothérapie (Boussarie et Rival 2017). Les animaux atteints doivent être mis à l'abri, afin d'éviter tout contact supplémentaire avec les mouches.

B) Une malformation vasculaire cutanée

En 2002, un cas de malformation vasculaire cutanée est rapporté chez un jeune cochon d'Inde femelle. Ce dernier présentait, depuis son acquisition, une plaque violacée, ulcérée, d'environ 3 cm de longueur et 2 cm de largeur, de forme irrégulière, localisée sur le flanc gauche (figure 52). Le saignement chronique a entrainé une anémie, un abattement et à terme, la mort de l'animal.

L'examen histopathologique, complété par l'immunohistochimie, montrait une malformation vasculaire, nodulaire, située dans le derme, l'hypoderme et le muscle squelettique, avec des espaces vasculaires de taille variable (10 à 50 µm) (figure 53).

Figure 52 : plaque dépilée sur le flanc caudal gauche d'un cochon d'Inde (à gauche) et zoom sur la plaque (à droite) (Osofsky et al. (2004))

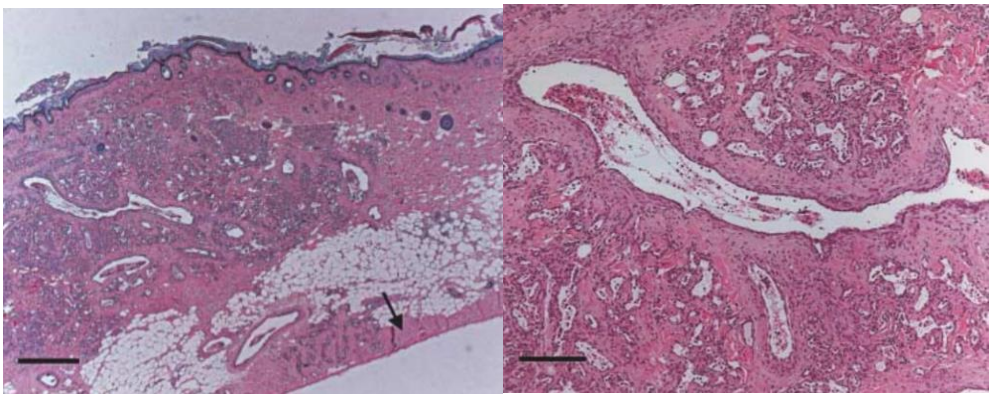

Figure 53 : coupe histologique de peau avec malformations vasculaires présentes dans le derme, le tissu sous-cutané et le muscle (flèche) (à gauche). Zoom sur une malformation vasculaire (à droite) (Osofsky et al. 2004)

C) Les nécroses iatrogènes

Des nécroses cutanées, au point d'injection de produits, tel que l'enrofloxacine (Baytril® Bayer), peuvent apparaître (Boussarie et Rival).

V) Les dermatoses muco-cutanées

A) Les chéilites et dermites du sillon labial

- **Epidémiologie, étiologie et pathogénie**

Les chéilites touchent autant les mâles que les femelles. Les animaux atteints ont généralement entre 1 et 5 ans (Mayer et Donnelly 2013). Les chéilites sont multifactorielles. Elles peuvent faire suite à une macération de la peau (hypersalivation secondaire à une affection dentaire, par exemple), ou à un traumatisme (plaies de morsures, foin piquant par exemple) (voir « les infections cutanées bactériennes »). La peau étant fragilisée, des organismes opportunistes, comme des bactéries (notamment *Staphylococcus spp*. (Smith 1977)) ou des levures (*Candida albicans*), prolifèrent. Une étude suggère que le *Candida albicans* retrouvé dans les lésions de chéilite, proviendrait du prépuce. En effet, durant le toilettage, le cochon d'Inde peut s'auto-inoculer des levures, présentes de manière asymptomatique au niveau du prépuce (Mignon, Symoens et Losson 2003).

Une chéilite due à un poxvirus a été décrite (Miller, Griffin et Campbell 2013 ; Keeble et Meredith 2009).

Une hypersensibilité est également suspectée. Des carences en vitamine A, B et C, en acides gras et en protéines peuvent participer à la mise en place d'une chéilite (Mayer et Donnelly 2013).

Les chéilites peuvent évoluer en dermites du sillon labial.

- **Symptômes**

Une chéilite est une inflammation de la jonction cutanéo-muqueuse des lèvres. L'animal présente une inflammation, suintante des lèvres et parfois, du sillon labial. Des ulcères et des croûtes sont fréquents. La chéilite est généralement très douloureuse (Boussarie et Rival 2017) et peut empêcher l'animal de s'alimenter. Des répercussions sur l'état général sont possibles.

- **Diagnostic**

Le diagnostic est essentiellement clinique. L'examen cytologique permet de visualiser des levures ou des bactéries. Une culture fongique et une culture bactérienne, avec antibiogramme, sont vivement conseillées (Mayer et Donnelly 2013).

- **Traitement**

Le traitement est avant tout hygiénique (nourriture peu abrasive, eau en gamelle plutôt qu'en biberon, complémentation en vitamine C) et repose sur l'identification et l'élimination de l'origine de la chéilite. Des soins locaux, deux fois par jour sont prodigués, avec une pommade antibiotique et antifongique. Le traitement systémique fait appel à un anti-douleur. Parfois, un antibiotique systémique est nécessaire (voir « traitement des

infections cutanées bactériennes »). En cas de candidose, peuvent être utilisés le kétoconazole, à la dose de 10 à 40 mg/kg, par voie orale, une fois par jour, pendant 10 à 15 jours (Carpenter et Marion 2018) ou la nystatine (Mycostatine®), à la dose de 60,000 à 90,000 unités par kg, par voie orale, deux fois par jour, pendant 7 à 10 jours. Les lésions dues au poxvirus se résolvent spontanément (Miller, Griffin et Campbell 2013).

- **Suivi**

Généralement, la guérison survient en 2 à 3 semaines. Les récidives sont fréquentes (Mayer et Donnelly 2013). Si les lésions n'ont pas commencé à régresser, après une semaine de traitement, certains auteurs recommandent de réaliser une biopsie pour examen histopathologique (Mayer et Donnelly 2013).

B) Les dermatites du prépuce

- **Etiologie**

Deux origines aux dermatites du prépuce sont décrites :

- La dermatite du prépuce due à un corps étranger. Après l'accouplement, des morceaux de litière peuvent être piégés dans les replis du prépuce, provoquant une dermite par irritation.
- La dermatite du prépuce due à un sol rugueux ou irritant, qui provoque une irritation mécanique du prépuce (Keeble et Meredith 2009).

- **Traitement**

Si un corps étranger est présent, il doit être retiré. En cas de dermatite provoquée par un sol inadapté, le traitement consiste en l'amélioration des conditions environnementales. Si l'animal a très mal, des AINS sont prescrits (Keeble et Meredith 2009).

VI) Les dermatoses pustuleuses et croûteuses

A) La candidose cutanée

Des cochons d'Inde ont été utilisés comme modèles expérimentaux dans l'étude de la pathogénie de la candidose cutanée. Les lésions sont facilement induites par l'application de *Candida albicans,* sur une peau tondue, mise sous pansement. Un érythème, des pustules, un suintement et des croûtes sont observés (Sohnle, Frank et Kirkpatrick 1976).

B) L'herpès simplex

Des pustules et des croûtes ont été induites chez des cobayes, inoculés expérimentalement avec le virus de l'herpès simplex, par voie sous-cutanée, intradermique ou vaginale (Scriba et Tatzber 1981). Les lésions se sont résolues spontanément, en quelques jours (Miller, Griffin et Campbell 2013).

VII) Les pododermatites

A) Les affections des doigts

Des vêtements ou des morceaux de tissus peuvent s'enrouler autour d'un doigt, provoquant des gonflements des extrémités, suivis d'une nécrose et d'une chute de celles-ci (Miller, Griffin et Campbell 2013 ; Chai et al. 2009). Les conditions d'élevage doivent être revues et corrigées (Miller, Griffin et Campbell 2013).

B) Les affections des plantes et des paumes

1) Les pododermatites ulcératives

Les pododermatites correspondent à une inflammation de la peau des extrémités des membres. Elles sont très fréquentes chez le cochon d'Inde. En effet, le cochon d'Inde, contrairement aux chiens et aux chats, est dépourvu de coussinets plantaires et palmaires (figures 26 et 27). La peau est donc fragile dans ces zones.

- **Etiologie**

L'étiologie est multifactorielle, complexe et n'est pas totalement élucidée. Il existe des causes prédisposantes telles que l'obésité, la sédentarité, la carence en vitamine C (Miller, Griffin et Campbell 2013) ou une hygiène défaillante (litière humide, peu absorbante, souillée par l'urine et insuffisamment renouvelée). Les pododermatites surviennent le plus souvent chez des animaux qui vivent dans une cage avec un fond dur, métallique (Miller, Griffin et Campbell 2013) ou rugueux (Chai et al. 2009). Les traumatismes provoqués par de tels sols, aggravés par les facteurs prédisposants énumérés ci-dessus, entrainent une inflammation, une atrophie de l'épithélium, une infection, une prolifération fibreuse, une diminution de la vascularisation puis une nécrose qui peut dégénérer en ostéomyélite, d'une ou de plusieurs extrémités (Jenkins 2010). Lorsque les lésions sont infectées, le germe présent dans la très grande majorité des cas, est *Staphylococcus aureus* (Chai et al. 2009 ; Hoppmann et Barron 2007). Néanmoins, *Corynebacterium pyogenes* est également rapporté (Chai et al. 2009).

- **Symptomatologie**

La peau est érythémateuse, molle, gonflée et douloureuse (figure 54). Parfois, des plaies sont présentes. Une boiterie du membre atteint peut être observée. L'animal est réticent à se déplacer, vocalise parfois à la manipulation (Keeble et Meredith 2009) et une anorexie peut être associée (Miller, Griffin et Campbell 2013 ; Brown et Donnelly 2008).

- **Classification des pododermatites**

Il existe de nombreuses classifications des pododermatites chez le cochon d'Inde dont une, en 3 stades (Chai et al. 2009 ; Hnilica 2013) :

- La pododermatite légère. Il s'agit d'une dermatite érythémateuse (Chai et al. 2009) et alopécique. La peau est congestive (Hnilica 2013) et squameuse (Keeble et Meredith 2009).
- La pododermatite modérée. Elle se caractérise par la présence de croûtes, d'érosions, d'une tuméfaction, d'une infection cutanée et de tissus proliératifs (Hnilica 2013).
- La pododermatite sévère. Elle est ulcérative et nécrotique. Elle est très grave puisqu'elle peut toucher les tendons et les os (Chai et al. 2009). Une ostéomyélite peut survenir (Hnilica 2013).

En pratique, les pododermatites des cochons d'Inde peuvent se classer de la manière suivante (classification utilisée au Service NAC/Faune sauvage de l'ENVT, donnée non publiée):

- Stade I : l'alopécie est légère et la peau n'est pas érythémateuse.
- Stade II : l'alopécie est plus étendue. La peau est érythémateuse mais il n'y a pas de plaie(s) cutanée(s).
- Stade III : il y a présence de plaie(s) cutanée(s), sans infection.
- Stade IV : les plaies sont infectées mais il n'y a pas d'ostéomyélite associée.
- Stade V : il y a une ostéomyélite associée.

Figure 54 : pododermatite bilatérale débutante (stade II) chez un cochon d'Inde de 2 ans (photo personnelle)

- **Diagnostic**

Le diagnostic de pododermatite est aisé. Il est indispensable d'avoir une anamnèse, des commémoratifs et un examen clinique complet afin d'identifier les facteurs prédisposants (Keeble et Meredith 2009). Dès qu'une plaie est présente, il est recommandé de réaliser une radiographie, à la recherche d'une ostéomyélite (Blair 2013 ; Hnilica 2013).

La pododermatite due à un abcès par corps étranger est rare. Pour faire le diagnostic différentiel, l'idéal est de faire une radiographie pour les corps étrangers radio-opaques ou une exploration chirurgicale pour les autres corps étrangers (Boussarie et Rival 2017).

- **Traitement**

Le traitement des pododermatites légères (stades I et II) repose sur l'identification et sur la correction des facteurs prédisposants, c'est-à-dire, faire perdre du poids à l'animal, le stimuler avec des jouets, lui fournir une litière confortable, changée régulièrement, et le supplémenter en vitamine C, si nécessaire. Le traitement des pododermatites de stade III nécessite des soins de plaies, en plus de la correction des facteurs prédisposants. Pour les pododermatites de stade IV, il est nécessaire, en plus, de réaliser des pansements protecteurs, de gérer la douleur et de mettre en place une antibiothérapie. Pour les pododermatites de stade V, il est indispensable de faire un suivi radiographique et en cas de complications (nécrose distale du membre par exemple), d'amputer le membre.

Certains auteurs privilégient une approche multimodale et combinent des mesures médicales voire chirurgicales, associées à la phytothérapie ou à l'acupuncture (Blair 2013).

Traitement médical :

- les soins de plaie : les plaies doivent être maintenues sèches et propres. Les poils qui empiètent sur les plaies doivent être coupés, mais il ne faut pas les raser. Cela fragiliserait encore plus la peau. En début de traitement, une désinfection avec de la povidone iodée à 1%, de la chlorhexidine à 0,05% (Ellis et Mori 2001) ou bien avec des solutions d'iode, est indiquée. Il ne faut pas les utiliser tout au long du traitement, car ces molécules sont cytotoxiques pour les fibroblastes, peuvent réduire la durée de vie des globules blancs et l'efficacité phagocytaire, ce qui retarde la cicatrisation (Brown et Donnelly 2008). Une hydrothérapie ou un trempage dans une solution saline tiède ou dans une solution de Ringer Lactate peuvent être utilisés à des stades ultérieurs de traitement (Blair 2013).

- les médicaments topiques : il existe de nombreux produits utilisables, mais très peu de preuves scientifiques démontrant qu'un produit est plus efficace qu'un autre sur les pododermatites des cochons d'Inde. Dans tous les cas, il faut être prudent quant au produit que l'on applique, car certains peuvent être très néfastes voire mortels en cas d'ingestion. Certains auteurs recommandent d'éviter les corticostéroïdes topiques car ils peuvent causer une immunosuppression et retarder la cicatrisation des plaies (Quesenberry et Carpenter 2012) mais en cas de plaie non infectée, certains vétérinaires praticiens et d'autres auteurs (Boussarie et Rival 2017) recommandent l'utilisation de ces molécules (Cortavance®). A l'ENVT, le protocole d'utilisation du Cortavance® est le suivant : application deux fois par jour pendant 3 semaines puis une fois par jour pendant 1 semaine puis 1 jour sur 2 pendant 1 semaine (donnée non publiée). En cas d'infection, une antibiothérapie locale, à base d'acide fusidique ou de sulfadiazine d'argent à 1% (Jenkins 2010), peut être mise en place.

- les bandages : en cas de pododermatite légère, des pansements liquides (New-Skin®) ou des films protecteurs à base de cyanoacrylate (Marathon®) peuvent être utilisés (Quesenberry et Carpenter 2012). Dans les autres cas, les bandages sont nécessaires. Ils doivent être conçus pour protéger la plaie des pressions, des traumatismes, d'une contamination et de la dessiccation. Ils sont généralement composés de trois couches : une première en contact avec la plaie, une deuxième qui permet d'absorber les chocs et une troisième qui permet de maintenir les autres couches en place (Vetrap®). Quel que soit le type de pansement, il faut généralement le changer tous les jours en début de traitement, puis tous les 3 à 7 jours (Blair 2013). Certains vétérinaires praticiens réalisent des pansements en cercles au centre évidé.

- les antibiotiques par voie systémique : dans les cas avancés, il est recommandé de mettre en place des antibiotiques par voie systémique. Le choix de l'antibiotique repose sur une culture bactériologique avec antibiogramme. D'une manière générale, il vaut mieux privilégier un antibiotique à large spectre, qui pénètre dans les tissus profonds (tendons et os) (Blair 2013). Le triméthoprime-sulfamide, l'enrofloxacine (Blair 2013), la doxycyline (Boussarie et Rival 2017) ou encore la ciprofloxacine (Brown et Donnelly 2008) sont de bons choix. En attendant les résultats de l'antibiogramme, Jenkins (2010) conseille d'utiliser l'azithromycine (Zithromax® poudre pour suspension orale, formule enfant 40 mg/mL, Pfizer), à la dose de 40 mg/kg (15 à 30 mg/kg/j (Carpenter et al. 2018)), une fois par jour.

- l'analgésie : il est essentiel d'utiliser des antidouleurs car les pododermatites sont douloureuses, même à un stade débutant (Blair, 2013). On peut utiliser des anti-inflammatoires non stéroïdiens, comme le meloxicam ou des opioïdes, comme la buprénorphine ou le tramadol (voir le traitement des « infections cutanées bactériennes»).

Traitement chirurgical :

Dans certains cas, notamment si un abcès est présent, il est nécessaire de débrider les tissus dévitalisés et infectés. Le débridement permet d'éliminer les tissus infectés ou nécrotiques, de soulager la pression, de stimuler la formation d'un tissu de granulation et d'améliorer la circulation (Blair 2013). Après débridement, certains auteurs (Blair 2013) recommandent d'utiliser des billes de polyméthacrylate de méthyle imprégnées d'antibiotiques. Le choix de l'antibiotique dépend des résultats de la culture et de l'antibiogramme, bien que les concentrations locales avec des billes dépassent souvent de loin les concentrations minimales inhibitrices (CMI), pour la plupart des agents pathogènes. Un bandage matelassé doit ensuite être réalisé et changé tous les jours au début, puis tous les 2 à 3 jours par la suite.

Néanmoins, plusieurs auteurs (Boussarie et Rival 2017 ; Chai et al. 2009 ; Brown et Donnelly 2008) rapportent que les résultats du débridement chirurgical sont décevants et que les récidives sont fréquentes. De plus, les tissus sont très vascularisés et peuvent provoquer de graves saignements (Brown et Donnelly 2008). La solution radicale consiste à amputer le ou les doigts infectés, voire le membre. Selon Chai et al. (2009), l'amputation d'un membre peut être envisagée si elle concerne un membre antérieur. Par la suite, on met en place un pansement non compressif pendant 24 heures puis on laisse la zone à l'air sans pansement pour que la cicatrisation s'accélère (Boussarie et Rival 2017).

Les thérapies alternatives

Remèdes naturels

Le miel est utilisé depuis des milliers d'années pour soigner les plaies. Il a, en effet, de nombreuses propriétés bénéfiques, notamment analgésiques, anti-inflammatoires, antimicrobiennes, antioxydantes et immunostimulantes. Il accélère la cicatrisation. Du miel pur, tel que le miel de manuka (miel issu de *Leptospermum spp.*) est idéal (Dunford et al. 2000). En pratique, n'importe quel miel peut être utilisé. Une quantité suffisante doit être appliquée et maintenue en contact étroit avec la plaie, à l'aide de pansements qui doivent être changés très régulièrement (tous les deux jours maximum).

Laser

Une thérapie laser de faible niveau, également appelé photothérapie, peut favoriser la cicatrisation. Le laser stimule le développement des fibroblastes et la production de collagène. Il stimule également l'angiogenèse et la vasodilatation, ce qui permet d'augmenter la concentration en facteurs de croissance dans la zone. Il stimule aussi le drainage lymphatique. Cette technique est contre-indiquée en cas d'infection bactérienne (Brown et Donnelly 2008 ; Blair 2013).

Acupuncture

L'acupuncture peut avoir des effets bénéfiques dans la gestion des pododermatites. Elle permet d'obtenir une analgésie, de réduire l'inflammation, d'améliorer la circulation sanguine et de stimuler la réparation des tissus (Blair 2013).

- **Suivi**

Les pododermatites mettent plusieurs semaines voire plusieurs mois à cicatriser (2 à 6 mois (Brown et Donnelly (2008)). Elles doivent être réévaluées toutes les 2 semaines.

- **Pronostic**

Les cochons d'Inde atteints d'une pododermatite légère, détectée tôt, présentent un bon pronostic, notamment si les causes sous-jacentes peuvent être corrigées. Néanmoins, de nombreux cas de pododermatite sont incurables et s'aggravent, malgré une thérapie multimodale agressive. Les pododermatites accompagnées d'une ostéomyélite sont de pronostic sombre. Une amyloïdose systémique due à l'inflammation chronique apparaît fréquemment, dans les cas d'infection sévère (Chai et al. 2009 ; Keeble et Meredith 2009 ; Miller, Griffin et Campbell 2013). Dans les cas graves, l'euthanasie devra être considérée (Blair 2013).

2) Les pododermatites par épaississement

- **Epidémiologie et étiologie**

Des kératodermies palmaires ou plantaires peuvent survenir chez des cochons d'Inde âgés, ou en surcharge pondérale, qui vivent dans une cage dont le sol est grillagé (Chai et al. 2009) ou à fond métallique (Miller, Griffin et Campbell 2013 ; Keeble et Meredith 2009). Elles sont liées à des frottements répétés de l'épiderme.

- **Symptômes**

Elles se traduisent par des excroissances cornées, en forme de virgule, situées sur la face externe des paumes ou des plantes. Ces excroissances surviennent, le plus souvent, sur les membres antérieurs (Chai et al. 2009).

- **Traitement et prévention**

Elles sont facilement retirées avec des ciseaux fins (Boussarie et Rival 2017 ; Chai et al. 2009) ou avec une lime (Chai et al. 2009). Pour en prévenir l'apparition, l'idéal est de mettre des matériaux mous et rembourrés sur le sol de la cage (Miller, Griffin et Campbell 2013).

C) Les affections des griffes

1) Non infectieuses : l'onychogryphose

L'onychogryphose est un développement excessif des griffes, que l'on peut observer chez des cochons d'Inde qui ne font pas assez d'exercice, sur des sols rugueux. En effet, les griffes ne s'usent pas et elles poussent, jusqu'à s'enfoncer dans les coussinets et provoquer des ongles incarnés. Elles peuvent aussi prendre une forme de tire-bouchon. Il faut simplement couper les griffes (Chai et al. 2009 ; Boussarie et Rival 2017).

2) Infectieuses : les onychomycoses

Une étiologie fongique doit être envisagée en cas de lésions unguéales. La plupart du temps, il s'agit de *Candida sp.* ou de *Trichophyton sp.* (Boussarie et Rival 2017).

VIII) Les otites

A) Les dermatoses du pavillon auriculaire

On retrouve, parmi les dermatoses du pavillon auriculaire, des affections semblables à celles observées sur le reste de la peau : des parasitoses (notamment les phtirioses), des dermatophytoses, des plaies et des infections cutanées bactériennes, secondaires à un prurit excessif, à un traumatisme, ou à un écoulement provenant de l'intérieur de l'oreille (voir les paragraphes correspondants pour plus d'informations). Certaines dermatoses, néanmoins, sont spécifiques des oreilles.

1) L'othématome

L'othématome est un hématome du pavillon de l'oreille, très rarement observé chez le cochon d'Inde (Boussarie et Rival 2017). Il est caractérisé par une tuméfaction du pavillon. Il peut faire suite à un prurit important, notamment en cas d'ectoparasitose. Le traitement est chirurgical.

2) La dermite solaire

La dermite solaire est plus fréquemment rencontrée chez les cochons d'Inde à oreilles claires. Elle associe érythème et prurit. Le traitement passe par l'utilisation d'un anti-inflammatoire local et d'un antibiotique, si besoin (Boussarie et Rival 2017).

3) Les néoplasies

Les tumeurs auriculaires sont exceptionnelles. On peut rencontrer des carcinomes épidermoïdes, des papillomes, des trichoépithéliomes, des mélanomes et des céruminomes (Boussarie et Rival 2017).

Le carcinome épidermoïde s'observe sur le pavillon auriculaire des cobayes à oreilles blanches. Il s'agit d'une masse nodulaire, localement invasive, en chou-fleur, rouge, à tendance hémorragique et infiltrante. Elle apparait sur les zones dépigmentées et glabres. Le rayonnement solaire constitue le facteur de risque le plus important, bien que l'étiopathogénie de cette tumeur ne soit pas encore totalement élucidée. Des facteurs génétiques et immunologiques entrent sans doute en compte (Boussarie et Rival 2017).

4) Une carence nutritionnelle

Une carence en vitamine A se manifeste par une dessiccation des bords de l'oreille (Miller, Griffin et Campbell 2013). Cette carence est rare.

B) Les affections du conduit auditif externe

1) Les affections inflammatoires

L'otite érythémateuse, appelée également otite érythémato-cérumineuse, se rencontre surtout chez les cochons d'Inde mâles qui présentent un hyperandrogénisme et chez les animaux qui sont carencés en acides gras essentiels (voir les parties correspondantes). En guise de traitement, on peut utiliser des médicaments céruminolytiques, comme des pipettes (Douxo pipette®), localement ou en spot on (Boussarie et Rival 2017).

Les otites externes bactériennes sont très peu décrites chez le cochon d'Inde (Boussarie et Rival 2017).

On peut trouver des polypes auriculaires inflammatoires. Comme chez les autres espèces, l'exérèse complète est curative mais une recherche et une élimination d'une otite primitive sont nécessaires, afin de limiter les risques de récidive.

2) Les affections néoplasiques

Elles sont exceptionnelles chez le cochon d'Inde. On peut rencontrer des trichoépithéliomes, des mélanomes, des céruminomes ou des papillomes (Boussarie et Rival 2017). Le traitement consiste en l'exérèse chirurgicale.

PARTIE 4 - Cas cliniques

I) Un cas de teigne

Bétamèche est un cochon d'Inde mâle péruvien (figure 55) âgé de 2 mois, présenté pour un prurit généralisé évoluant depuis son acquisition.

Figure 55 : Bétamèche (photo personnelle)

Commémoratifs : Bétamèche a été acquis dans une animalerie, 15 jours auparavant. Il vit seul, dans une cage, sur litière de chanvre. Il est nourri tous les jours avec du foin à volonté, un mélange de légumes (poivrons, endives, fenouil, persil) et des granulés (1 poignée, deux fois par jour). Il boit de l'eau au biberon et n'est pas complémenté en vitamine C.

Anamnèse : la propriétaire rapporte un prurit généralisé, qui évolue depuis l'acquisition, ainsi qu'une zone alopécique sur la croupe, découverte il y a 2 jours. Lors de l'acquisition, l'animalerie a signalé des cas de teigne sur plusieurs cochons d'Inde, cohabitant avec Bétamèche. La propriétaire est très inquiète pour ses enfants puisque la teigne chez le cochon d'Inde est fréquemment zoonotique.

Examen clinique : Bétamèche est vif et alerte. Il pèse 390 grammes. Son poil est terne. Il présente deux lésions sur la croupe : une lésion nummulaire, alopécique et squameuse (figure 56), et une lésion croûteuse (figure 57). Le reste de l'examen clinique est dans les normes.

Figure 56 : lésion alopécique et squameuse (photo personnelle)

Figure 57 : lésion croûteuse (photo personnelle)

<u>Hypothèses diagnostiques</u> : les causes de prurit généralisé, accompagné de lésions croûteuses et squameuses doivent être exclues, c'est-à-dire, par ordre de probabilité :

- Une ectoparasitose, notamment une gale, une pulicose, une phtiriose, une pseudogale ou encore une démodécie,
- Une dermatophytose,
- Moins probablement, une pyodermite superficielle.

Examens complémentaires

- Examen du pelage : absence de parasites (puces, poux, chirodiscoïdes), de déjections de puces et d'œufs (poux) macroscopiquement visibles.

- Examen à la lampe de Wood : négatif, pas de mise en évidence d'une teigne à *Microsporum canis*.

- Examen microscopique des produits de raclages cutanés : pas de mise en évidence de parasites (gales, demodex, cheyletielles, chirodiscoïdes).

- Examen microscopique d'un calque cutané (scotch test) : pas de mise en évidence de parasites (gale, puces, poux, cheyletielles, chirodiscoïdes), ni de pellets (gales, puces).

- Trichogramme : destruction de la gaine du poil, nombreuses spores présentes à la base des poils, disposées en manchon (figure 58). Absence d'œufs (poux, chirodiscoïdes) et de parasites (chirodiscoïdes).

- Culture fongique : un prélèvement sur moquette est réalisé et envoyé à un laboratoire d'analyse (Laboniris).



*Figure 58 : trichogramme observé au MO (grossissement*400), qui révèle de nombreuses spores (photo personnelle)*

Diagnostic : les examens complémentaires ne mettent pas en évidence d'ectoparasites. En revanche, le trichogramme met en évidence une teigne. Dans la grande majorité des cas, les teignes chez le cochon d'Inde sont dues à *Trichophyton benhamiae*, agent de zoonose.

Traitement :

- **Enilconazole 0,2%** (Imavéral® 100 mL). Faire prendre des bains à Bétamèche, 2 fois par semaine, pendant 4 semaines. Pour se faire, diluer 0,5 mL d'Imavéral dans 25 mL d'eau tiède et appliquer cela sur tout le corps de Bétamèche. Ne pas hésiter à aller à rebrousse poils. Ne pas rincer. Mettre des gants, des lunettes et porter un tablier.
- **Itraconazole** (Itrafungol® 10 mg/mL) à la dose de 5 mg/kg, par voie orale, une fois par jour pendant 7 jours puis arrêt pendant 7 jours. Faire cela 3 fois de suite.
- Eviter les manipulations de Bétamèche sans gants, pendant une quinzaine de jours.

Suivi :

- Résultats du laboratoire (une dizaine de jours plus tard)

L'agent de teigne en cause est *Trichophyton mentagrophytes var. porcellae.* Il s'agit d'une zoonose. Le laboratoire préconise de réaliser une mycologie de contrôle 2 à 3 semaines après l'arrêt du traitement.

- Visite de contrôle, 22 jours après la première consultation

Bétamèche n'a plus de lésion et les poils ont commencé à repousser (figure 59). Aucun prurit n'est rapporté. La propriétaire poursuit les traitements comme préconisé.

Figure 59 : disparition des lésions de teigne, 22 jours après le début du traitement (photo personnelle)

- Mycologie de contrôle (2 semaines après arrêt du traitement) : négative.

Discussion :

La teigne est une affection très fréquente du cobaye. Dans la plupart des cas, elle est localisée sur la face. Elle peut être non prurigineuse. Dans ce cas, Bétamèche présente un prurit généralisé important, ainsi qu'une zone alopécique, squameuse et croûteuse sur l'arrière-train. Ces symptômes doivent mettre le praticien sur la piste d'une dermatose parasitaire, notamment sur la piste d'une gale, affection courante du cochon d'Inde. Dans le cas de Bétamèche, les examens complémentaires ne permettent pas de mettre en évidence d'ectoparasites. Il n'est pas impossible, cependant, pour expliquer les symptômes observés, que Bétamèche ait eu une ectoparasitose concomitante. Néanmoins, Bétamèche a très bien répondu au traitement. Il semblerait donc qu'il ait simplement eu une dermatophytose, prurigineuse, ou bien que l'éventuelle ectoparasitose concomitante ait été éliminée grâce au traitement. Par ailleurs, les résultats de la mycologie révèlent *Trichophyton mentagrophytes var. porcellae* chez Bétamèche. Or, cette espèce est désormais appelée *Trichophyton benhamiae (voir « les teignes »).*

II) Deux cas de masse cutanée

A) Cas de Filou

Filou est un cochon d'Inde mâle, castré, âgé de 2 ans, présenté en consultation en vue d'une castration et pour une masse cutanée sur le dos.

Commémoratifs : Filou a été adopté, il y a 1 mois, chez un particulier. Il vit dans une cage, accolée à celle de deux cobayes mâles castrés et de deux femelles non stérilisées. Il vit sur litière de chanvre, journaux et copeaux de bois. Il mange, tous les jours, du foin de crau, à volonté, quelques morceaux de légumes (carottes, épinards, salade) et des extrudés de la marque Oxbow, à volonté. Il boit de l'eau au biberon, et est complémenté en vitamine C à la dose de 10 mg/kg, tous les jours, à la seringue.

Anamnèse : depuis son adoption, Filou présente une masse, sur le dos, dont la taille n'évolue pas. Par ailleurs, le propriétaire souhaite faire stériliser son cochon d'Inde, afin de pouvoir le mettre en contact avec les autres cobayes.

Examen clinique : Filou est vif et en bon état général. Sa note d'état corporel est estimée à 3 sur 5. Il pèse 985 grammes. Sa fréquence cardiaque est estimée à 200 bpm et sa fréquence respiratoire est de 60 mpm. La palpation abdominale est souple et non douloureuse. Un nodule cutané, ferme et dépilé, d'environ 1,5 cm de diamètre, est présent sur la ligne médiale du dos (figure 60). Il est facilement mobilisable.

Figure 60 : nodule, ferme, dépilé et facilement mobilisable, sur la ligne médiane du dos (Cédric Will)

Hypothèses diagnostiques

Les hypothèses, de la plus probable à la moins probable, sont :

- Une tumeur folliculaire : un trichofolliculome et moins probablement un trichoépithéliome
- Un adénome sébacé
- Un lipome
- Un abcès
- Une autre tumeur cutanée

Il est décidé de retirer le nodule, en même temps que la castration.

Prise en charge chirurgicale

Filou est prémédiqué avec du midazolam, à la dose de 1 mg/kg, et avec de la morphine, à la dose de 2 mg/kg, par voie sous-cutanée. L'anesthésie est induite et entretenue au masque, avec un débit de 2 litres par minute en oxygène et 2% d'isoflurane. Les étapes de la chirurgie sont les suivantes :

- Filou est placé en décubitus ventral
- La zone est tondue et nettoyée chirurgicalement avec de la chlorhexidine (figure 61)
- 4 points de fixation du champ sont réalisés (figure 62 – étape 1)
- Deux incisions cutanées en côte de melon sont réalisées de part et d'autre de la masse, à l'aide d'une lame de bistouri n°11 (figure 62 – étape 1)
- Les tissus conjonctifs sont dilacérés à l'aide de ciseaux de Metzenbaum et de cotons tiges (figure 62 – étape 2)
- Les muscles peauciers, auxquels la masse était adhérente, sont sectionnés, à l'aide des ciseaux de Metzenbaum (figure 62 – étape 3)
- La masse est retirée (figure 62 – étape 4)
- Le plan profond est suturé à l'aide de fil Vicryl (résorbable tressé) 3 .0
- Une suture intradermique à l'aide de fil Vicryl (résorbable tressé) 3.0 est réalisée
- De la colle chirurgicale est utilisée afin de fermer complètement la plaie chirurgicale.

Figure 61 : masse nodulaire, après tonte et nettoyage chirurgical (Cédric Will)

Filou est ensuite positionné en décubitus dorsal pour orchidectomie. Il est stable tout le long de la chirurgie.

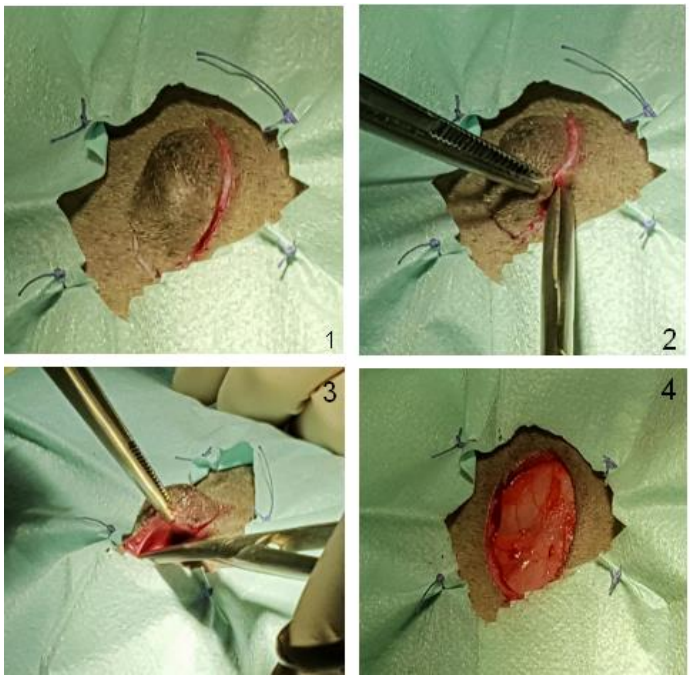

Figure 62 : étapes de la chirurgie d'exérèse (Cédric Will)

<u>Excision du nodule</u>

Le nodule est excisé. Il contient un contenu grisâtre et épais (figure 63) et est compatible avec une tumeur folliculaire ou avec un adénome sébacé. Malheureusement, aucune analyse histologique n'a été réalisée.

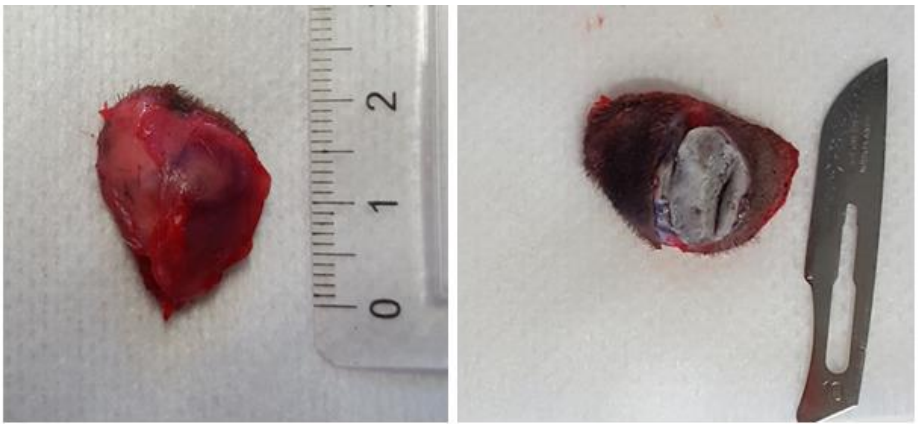

Figure 63 : aspect de la masse, avant et après excision (Cédric Will)

Hospitalisation : Filou est hospitalisé pendant 24 heures, afin de gérer la douleur liée à la castration et de surveiller la reprise du transit intestinal.

- **Jour 1 post-opératoire**

Filou est en bon état général, il s'alimente, urine et fait des selles le soir même de la chirurgie. Les traitements sont les suivants :

- De la morphine, à la dose de 2 mg/kg, par voie sous-cutanée, toutes les 4 heures. La nuit, un relais avec de la buprénorphine, à la dose de 0,2 mg/kg, par voie sous-cutanée, est mis en place.
- Du meloxicam (Metacam®), à la dose de 0,5 mg/kg, deux fois par jour, par voie sous-cutanée.
- Du triméthoprime et de la sulfadiazine (Adjusol®), à la dose de 30 mg/kg, par voie orale, deux fois par jour.
- Une fluidothérapie (NaCL 0,9%), à la dose de 15 mL/kg, par voie sous-cutanée, le soir de la chirurgie seulement.
- De la vitamine C, à la dose habituelle (10 mg/kg), par voie orale, une fois par jour.

- **Jour 2 post-opératoire**

Filou est toujours en bon état général. Cependant, il présente un blépharospasme à droite. Un test à la fluorescéine révèle un ulcère superficiel. Une application topique de chloramphénicol (Ophtalon® TVM), trois fois par jour, est ajoutée au traitement. Une injection sous-cutanée de morphine, à la dose de 2 mg/kg, est réalisée à 8h, puis les injections de morphines sont stoppées, Filou s'alimentant et étant vif.

Il rentre à la maison sous :

- Meloxicam (Metacam®), à la dose de 0,5 mg/kg, deux fois par jour, par voie orale, pendant 5 jours.
- Triméthoprime et sulfadiazine (Adjusol®), à la dose de 30 mg/kg, par voie orale, deux fois par jour, pendant 7 jours.
- Chloramphénicol (Ophtalon®), application topique, trois fois par jour, pendant 10 jours.

Suivi : 7 jours plus tard, Filou présente une plaie de chirurgie propre et non inflammatoire. L'ulcère de l'œil droit est résolu. 5 mois plus tard, la masse n'a pas récidivé.

Discussion : en l'absence d'analyse histologique de la pièce d'exérèse, il est impossible d'établir un diagnostic définitif de la masse. Néanmoins, l'aspect de la masse (figure 63) est compatible avec une tumeur folliculaire, notamment un trichofolliculome qui est la tumeur cutanée la plus fréquente du cochon d'Inde, moins probablement un trichoépithéliome, ou avec un adénome sébacé.

B) Cas de Mojito

Mojito est un cochon d'Inde femelle, non stérilisé, de 2,5 ans, vu en consultation d'urgence pour une masse cutanée ulcérée, en région lombaire.

Commémoratifs : Mojito a été achetée à l'âge de 2 mois, dans une animalerie (Jardiland). Elle vit dans une cage, sur copeaux de bois, et est sortie 1 fois par semaine, dans la maison. Elle est nourrie avec du foin de grande surface, à volonté et avec un mélange de graines, à raison d'une poignée, deux fois par jour. Elle n'est pas complémentée en vitamine C. Deux chats sont présents dans la maison, avec lesquels elle peut être en contact à travers les barreaux de sa cage.

Anamnèse : les propriétaires rapportent l'apparition d'une masse il y a 1,5 mois, située en région lombaire à droite. Aucun prurit n'est rapporté. La masse a grossi jusqu'à s'ulcérer, motivant les propriétaires à consulter un vétérinaire en urgence. Mojito conserve un très bon état général et un bon appétit.

Examen clinique : Mojito est vive et alerte. Elle pèse 970 grammes. Sa note d'état corporel est estimée à 4 sur 5. Elle est en tachycardie et en tachypnée. Sa température rectale est de 38°C. Elle présente une masse cutanée, dure, d'environ 4 cm de diamètre, située latéralement à droite, en région lombaire, au niveau de la crête iliaque. Celle-ci est adhérente aux plans musculaires sous-jacents. Elle est ulcérée (figure 64). Une odeur nauséabonde s'en dégage.

Figure 64 : aspect de la masse après tonte et désinfection (Cédric Will)

Hypothèses diagnostiques

Aux vues de ces observations, les hypothèses sont, de la plus probable à la moins probable :

- Un adénome sébacé
- Un abcès (suite à une griffure de chat vivant dans la maison par exemple)
- Un carcinome des cellules basales
- Un trichofolliculome
- Un trichoépithéliome
- Une autre tumeur cutanée

Examens complémentaires

Cytoponction à l'aiguille fine : cet examen révèle une prolifération épithéliale squameuse, dans un contexte nécrotique et surinfecté, compatible avec un adénome sébacé, ou avec une lésion inflammatoire avec prolifération épithéliale réactionnelle. La taille de la lésion invite à nuancer l'aspect cytologique bénin. Il est conseillé de faire un examen histologique afin de poser le diagnostic de certitude.

Il est décidé de retirer la masse chirurgicalement.

Prise en charge immédiate :

La zone est tondue et désinfectée. La plaie est nettoyée avec de la povidone iodée (Vétédine® solution), diluée dans du sérum physiologique. De la crème à base de sulfapyridine (sulmidol® Intervet) est appliquée. Une exérèse est programmée quelques jours plus tard. En attendant, Mojito repart à domicile avec un traitement à base de meloxicam (Metacam®) à la dose de 0,5 mg/kg, deux fois par jour, par voie orale et de triméthoprime et de sulfadiazine (Adjusol®) à la dose de 30 mg/kg, par voie orale, deux fois par jour.

Prise en charge chirurgicale

Mojito est prémédiquée avec du midazolam à la dose de 0,5 mg/kg, de la morphine à la dose de 1 mg/kg et de la médétomidine à la dose de 0,05 mg/kg, par voie sous-cutanée. L'anesthésie est induite et entretenue au masque, avec un débit de 2 litres par minute en oxygène et 2% d'isoflurane.

Les étapes de la chirurgie sont les suivantes :

- Mojito est placée en décubitus ventral.
- La zone est tondue et nettoyée chirurgicalement avec de la chlorhexidine.
- Deux incisions cutanées, en côte de melon sont réalisées de part et d'autre de la masse, à l'aide d'une lame de bistouri n°11.
- Les tissus conjonctifs sont dilacérés à l'aide de ciseaux de Metzenbaum et de cotons tiges.
- Les adhérences avec le tissu musculaire sous-jacent sont sectionnées, à l'aide des ciseaux de Metzenbaum.
- Une suture partielle en bourse est réalisée (figure 65).

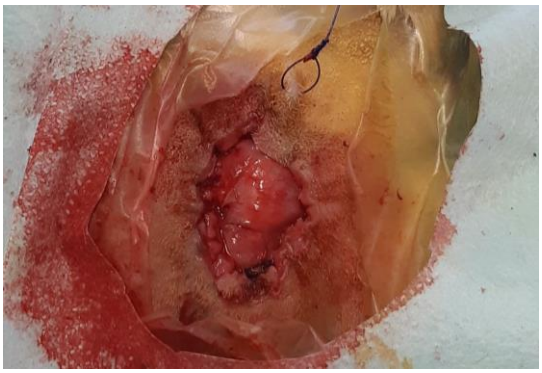

Figure 65 : suture partielle en bourse (photo personnelle)

- La plaie étant non refermable car trop grande, une cicatrisation par seconde intention est envisagée. Pour cela, un pansement corbeille est réalisé (figure 66).

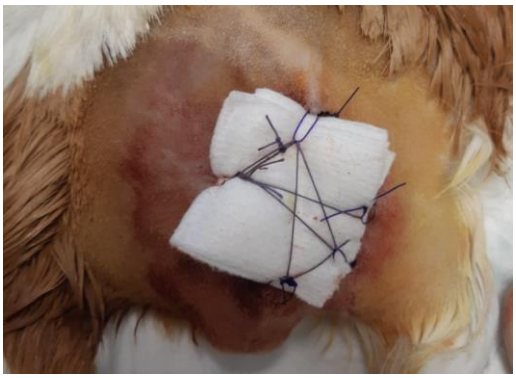

Figure 66 : pansement corbeille (photo personnelle)

Aucune analyse histologique n'a été réalisée.

<u>Hospitalisation</u>

Des injections sous-cutanées de meloxicam (Metacam®) à la dose de 0,5 mg/kg et de morphine à la dose de 1 mg/kg sont réalisées immédiatement, en post-opératoire.

Quelques heures plus tard, Mojito est vive, mange, urine et fait des selles. Une décision de sortie est prise. Une injection de buprénorphine à la dose de 0,2 mg/kg, par voie sous-cutanée, est réalisée au moment de la sortie. Les traitements à réaliser par les propriétaires sont :

- L'administration de triméthoprime et de sulfadiazine (Adjusol®), à la dose de 30 mg/kg, par voie orale, deux fois par jour pendant 10 jours.
- L'administration de meloxicam (Metacam®) à la dose de 0,5 mg/kg, par voie orale, deux fois par jour, pendant 5 jours.
- L'humidification des compresses toutes les 24 heures, avec du sérum physiologique.

Un contrôle et un changement du pansement sont prévus dans 48 heures.

Suivi

- **Jour 2 post-opératoire**

Les propriétaires rapportent une bonne observance des traitements. Le pansement corbeille est en place. Il est retiré en consultation. La plaie est propre, quelques saignements apparaissent au moment du nettoyage de la plaie (figure 67). Un nouveau pansement corbeille est réalisé et un nouveau contrôle est planifié 48 heures plus tard.

Figure 67 : aspect de la plaie, deux jours après la chirurgie (photo personnelle)

- **Jour 4 post-opératoire**

Le pansement corbeille est en place. Une compresse reste collée à la plaie lors du retrait du pansement, et son décollement engendre des saignements plus importants que 2 jours auparavant. Le centre de la plaie est légèrement nécrotique (figure 68). La plaie est laissée à l'air libre. Les points pour le pansement corbeille sont laissés en place, au cas où il y ait nécessité de refaire un pansement. Les traitements médicamenteux sont poursuivis. Des désinfections deux fois par jour avec de la povidone iodée (vétédine® solution), un nettoyage avec du sérum physiologique, le midi seulement, et l'application d'un gel hydratant (Urgo Hydrogel®), trois fois par jour, après les autres traitements, sont préconisés. Un nouveau contrôle est planifié dans 48 heures.

Figure 68 : aspect de la plaie, quatre jours après la chirurgie (photo personnelle)

- **Jour 6 post-opératoire**

Un tissu nécrotique est présent tout autour de la plaie (figure 69). Les propriétaires rapportent des difficultés pour appliquer le gel hydratant (Urgo Hydrogel®), car le gel ne reste pas fixé à la plaie. A la place du gel, un pansement hydrocolloïde (Algoplaque®) est appliqué sur la plaie, et un pansement corbeille est réalisé afin de le maintenir. Pour des raisons financières, les propriétaires décident de réaliser eux-mêmes les changements de pansement, tous les deux jours. Un contrôle est prévu dans 1 semaine.

Figure 69 : aspect de la plaie, six jours après la chirurgie (photo personnelle)

- **Jour 10 post-opératoire**

Les propriétaires sont revenus plus tôt que prévu en consultation, car plusieurs points de fixation du pansement corbeille sont tombés. Le diamètre de la plaie a diminué, les bords sont moins nécrotiques et la plaie est propre (figure 70). Les points restants sont retirés. Une application de baume au miel (Vetramil®), deux fois par jour, jusqu'à cicatrisation, est préconisé.

Figure 70 : aspect de la plaie, dix jours après la chirurgie (photo personnelle)

Finalement, à trente-cinq jours post-opératoire, la plaie a fini de cicatriser, sans difficulté (figure 71).

Figure 71 : aspect de la plaie, trente-cinq jours après la chirurgie (photo personnelle)

Discussion : ce cas permet d'illustrer la cicatrisation par seconde intention chez le cochon d'Inde. L'aspect de la masse, sa taille, les résultats de la cytologie et le fait qu'elle soit adhérente aux muscles sous-jacents font craindre une nature maligne de celle-ci. Néamoins, elle peut aussi être un adénome sébacé, avec surinfection. Malheureusement, en l'absence de tout examen de la pièce d'exérèse, il est impossible d'établir un diagnostic de certitude.

III) Un cas de lymphome cutané T épithéliotrope

Kiou est un cochon d'Inde femelle, âgé de 4,5 ans, présenté pour des dépilations, du prurit et des grosseurs cutanées évoluant depuis 6 mois, ainsi que pour une dysorexie, évoluant depuis 15 jours.

Commémoratifs : Kiou vit seule, dans une cage, sur copeaux de bois. Elle est nourrie tous les jours avec du foin à volonté, des granulés de la marque Hamiform, à raison d'une demi poignée, deux fois par jour et avec quelques morceaux de fruits et de légumes. Elle boit de l'eau dans une gamelle et n'est pas complémentée en vitamine C.

Anamnèse : Kiou présente, depuis six mois, un prurit modéré et des dépilations progressives, localisées essentiellement sur l'abdomen, les membres pelviens et la croupe. Depuis deux semaines environ, Kiou est dysorexique, abattue et perds du poids.

Examen clinique : Kiou est abattue. Elle présente un érythème, un squamosis et des dépilations, localisés sur la face ventrale du cou, l'abdomen, les membres pelviens et sur la croupe (figure 72). Par endroits, la peau présente des plaques, bien délimitées, avec des squames et quelques érosions (figure 73). Une plaie de grattage est présente sur l'aine gauche.

Figure 72 : dépilations, érythème et squamosis sur l'abdomen, les membres pelviens et la croupe chez Kiou (Dr Didier Pin)

Figure 73 : plaque, bien délimitée, avec des squames et des érosions (Dr Didier Pin)

Hypothèses diagnostiques : l'anamnèse et l'examen clinique nous orientent vers une hypothèse de néoplasie cutanée, et précisément d'un lymphome cutané T épithéliotrope. Néanmoins, une acariose (*Trixacarus caviae, Chirodiscoïdes caviae*), une pulicose, une phtiriose et une dermatophytose ne sont pas exclues.

Examens complémentaires :

- Examen à la lampe de Wood : négatif
- Examen du pelage : absence de parasites (puces, poux, chirodiscoïdes), de déjections de puces et d'œufs (poux) macroscopiquement visibles.
- Examen microscopique d'un calque cutané (scotch test) : négatif
- Examen microscopique des produits de raclages cutanés : pas de mise en évidence de parasites (gales, demodex, cheyletielles, chirodiscoïdes).
- Trichogramme : poils d'aspect normal
- Examen histopathologique à partir de biopsies cutanées : cet examen relève un envahissement de la totalité de l'épiderme et du derme par des lymphocytes T tumoraux, dont la nature est confirmée par immunohistochimie.

Prise en charge : en attendant les résultats de l'histologie, un traitement à base de meloxicam, à la dose de 0,5 mg/kg, par voie orale, deux fois par jour, est mis en place. Les plaies sont désinfectées, quotidiennement, avec de la bétadine solution diluée. Cependant, l'animal se dégrade rapidement et est euthanasié quelques jours après la consultation.

Autopsie : il n'y a aucune anomalie macroscopiquement visible.

Discussion : Le lymphome cutané T épithéliotrope est une maladie rare du cochon d'Inde. Les cas décrits sont d'âge supérieur à 4 ans. Le pronostic est extrêmement sombre. En effet, il n'existe pas de traitement et les animaux se dégradent rapidement, motivant généralement une euthanasie, peu de temps après le diagnostic, comme l'illustre ce cas.

Conclusion

Le cochon d'Inde est un rongeur de plus en plus rencontré dans l'exercice de la médecine vétérinaire et les affections cutanées font partie des affections prédominantes chez cette espèce. Le cochon d'Inde présente des particularités, qui touchent autant son mode de vie (comportement et alimentation, notamment), exposées en première partie de notre travail, que sa peau et ses affections, exposées en deuxième partie. Le vétérinaire se doit de connaître ces particularités, pour proposer une prise en charge optimale des cochons d'Inde malades. Certaines affections cutanées sont étroitement liées à des conditions de vie inadaptées. Dans une troisième partie, nous proposons une classification pratique, par grand symptôme, des dermatoses du cochon d'Inde. Force est de constater que le cochon d'Inde, présente, comme les autres animaux de compagnie, des dermatoses d'origine parasitaire, fongique, bactérienne, virale, néoplasique, comportementale et carentielle. La quatrième partie permet d'illustrer nos propos, avec quelques cas pratiques de gestion de dermatoses du cochon d'Inde.

Ainsi, ce travail donne un aperçu des connaissances actuelles en dermatologie du cochon d'Inde. Bien qu'il existe des ouvrages et des articles qui traitent de ce sujet, et sur lesquels repose ce travail, il existe des zones d'ombres, qu'il serait intéressant d'explorer, afin d'améliorer la médecine du cochon d'Inde de compagnie.

Bibliographie

ACKERMAN, L. (1987). *Trixacarus Caviae* Infestation in a Guinea Pig. [En ligne] *The Canadian Veterinary Journal* 28 (9) pp.613. PMID : 17422874. Disponible sur : https://www.ncbi.nlm.nih.gov/pmc/articles/PMC1680557/

ANTINOFF, B. Hypovitaminosis C (scurvy). In : OGLESBEE, B. (2011). *Blackwell's Five-Minute Veterinary Consult: Small Mammal*. Oxford : Wiley & Sons, pp.287-288. ISBN : 978-0-813-82018-7

ARIKA, T., HASE T., YOKOO, M. (1993). Anti-*Trichophyton mentagrophytes* Activity and Percutaneous Permeation of Butenafine in Guinea Pigs. [En ligne] *Antimicrobial Agents and Chemotherapy,* 37 (2), pp.363–365. DOI : 10.1128/aac.37.2.363. Disponible sur : https://www.ncbi.nlm.nih.gov/pubmed/8452371

ARLIAN, L.G., VYSZENSKI-MOHER D.L., POLE, M.J. (1989). Survival of Adults and Development Stages of Sarcoptes Scabiei Var. Canis When off the Host [En ligne]. *Experimental & Applied Acarology* 6 (3), pp 181–187. DOI : https://doi.org/10.1007/BF01193978. Disponible sur : https://link.springer.com/article/10.1007/BF01193978#citeas

BARBE, J., CLERC, G., BONHOMME, A. (2018). Granulome de Majocchi Pubien : Une Entité Clinique de Localisation Inhabituelle. [En ligne] *Annales de Dermatologie et de Vénéréologie*, Journées Dermatologiques de Paris 2018, 145(12), pp.287–288. DOI : 10.1016/j.annder.2018.09.459. Disponible sur : https://www.sciencedirect.com/science/article/pii/S0151963818310159

BARTOSCH, T., FRANK, A., GÜNTHER, C., UHRLAß, S., HEYDEL, T., NENOFF, P., BAUMS, C. G.,SCHRÖDL, W. (2019). *Trichophyton benhamiae* and *T. mentagrophytes* Target Guinea Pigs in a Mixed Small Animal Stock. [En ligne] *Medical Mycology Case Reports* (23), pp.37–42. Disponible sur https://www.sciencedirect.com/science/article/pii/S2211753918301088?via%3Dihub

BEAN, A.D. (2013). Ovarian Cysts in the Guinea Pig (*Cavia porcellus*). [En ligne] *The Veterinary Clinics of North America. Exotic Animal Practice* 16 (3), pp.757–776. DOI : 10.1016/j.cvex.2013.05.008. Disponible sur https://www.sciencedirect.com/science/article/abs/pii/S1094919413000510?via%3Dihub

BEBEAR, C., PEREYRE, S., PEUCHANT, O. (2011). *Mycoplasma pneumoniae*: susceptibility and resistance to antibiotics. [En ligne] *Future Microbiology*, 6(4), 423-431. DOI : 10.2217/fmb.11.18. Disponible sur : https://www.ncbi.nlm.nih.gov/pubmed/21526943

BLAIR, J. (2013). Bumblefoot: A Comparison of Clinical Presentation and Treatment of Pododermatitis in Rabbits, Rodents, and Birds [En ligne] *The Veterinary Clinics of North America. Exotic Animal Practice* 16 (3), pp.715–735. Disponible sur https://www.sciencedirect.com/science/article/abs/pii/S1094919413000455?via%3Dihub.

BLASS, B.E., IYER, P., ABOU-GHARBIA, M., CHILDERS, W.E., GORDON, J.C., RAMANJULU, M., MORTON, G., et al. (2016). Design, Synthesis, and Evaluation of (2S,4R)-Ketoconazole

Sulfonamide Analogs as Potential Treatments for Metabolic Syndrome. [En ligne]. *Bioorganic & Medicinal Chemistry Letters* 26 (23), pp.5825–29. Disponible sur https://www.sciencedirect.com/science/article/pii/S0960894X16310459?via%3Dihub

BLOCH, M., CAVIGNAUX, R., DEBOURGOGNE, A., DORIN, J., MACHOUART, M., et CONTET-AUDONNEAU, N. (2016). Du Cochon d'Inde À l'Homme : Épidémie de Teigne À *Trichophyton mentagrophytes var. porcellae* Dans Les Animaleries Nancéiennes. [En ligne] *Journal de Mycologie Médicale* 26(3), pp.227–232. Disponible sur https://www.sciencedirect.com/science/article/pii/S1156523316300981?via%3Dihub

BLUMENTHAL, H. T., ROGERS, J. B. (1967). Spontaneous and Induced Tumors in the Guinea Pig, with Special Reference to the Factor of Age. [En ligne] *Progress in Experimental Tumor Research,* 9, pp. 261–285. Disponible sur https://www.ncbi.nlm.nih.gov/pubmed/4863162.

BOUSSARIE, D., RIVAL, F. (2017). *Médecine et Chirurgie Du Cochon d'Inde*, 427p. s.l. Vetnac Editions. ISBN : 978-2-917389-04-1

BOUTET, F. Haute-Loire : il adoptait des cochons d'Inde pour les manger. In : *france3-regions.francetvinfo.fr.* Mars 2014. Disponible sur : https://france3-regions.francetvinfo.fr/auvergne-rhone-alpes/2014/03/09/haute-loire-il-adoptait-des-cochons-d-inde-pour-les-manger-429501.html

BROWN, C., DONNELLY, T. M. (2008). Treatment of pododermatitis in the guinea pig. [En ligne] *Lab Animal*, 37(4), pp. 156–157. DOI : 10.1038/laban0408-156. Disponible sur : https://www.ncbi.nlm.nih.gov/pubmed/18356914

BURNS, R. P., PAUL-MURPHY, J., SICARD., G.K. (2001). Granulosa Cell Tumor in a Guinea Pig.[En ligne]. *Journal of the American Veterinary Medical Association,* 218 (5), pp.726–728. DOI : 10.2460/javma.2001.218.726. Disponible sur : https://avmajournals.avma.org/doi/abs/10.2460/javma.2001.218.726

CARPENTER, J.W., MARION, C.J. (2018). *Exotic animal formulary*. 715p. St. Louis, Missouri, Etats-Unis d'Amérique, Elsevier. ISBN : 978-0-323-44450.

CHAI, N., HADJAJE, C., LEGUAY, E., RISI, E., SCHILLIGER, L., VIAUD, S. (2009). *Dermatologie des NAC*. 210p. Paris : Med'com. ISBN : 9782354030247

CLARKE, G.L., ALLEN, A.M., SMALL, J.D., LOCK, A. (1980). Subclinical Scurvy in the Guinea Pig. [En ligne] *Veterinary Pathology*, 17, pp.40-44. Disponible sur https://journals.sagepub.com/doi/10.1177/030098588001700104.

COLLINS, B.R. (2008). Endocrine Diseases of Rodents. [En ligne] *The Veterinary Clinics of North America. Exotic Animal Practice* 11 (1), pp.153–162. DOI : 10.1016/j.cvex.2007.10.003. Disponible sur https://www.sciencedirect.com/science/article/abs/pii/S1094919407000771

CONSEIL FEDERAL SUISSE, Ordonnance du 23 avril 2008 (OPAr) sur la protection des animaux. Disponible sur : https://www.admin.ch/opc/fr/classified-compilation/20080796/index.html

CONTET-AUDONNEAU, N., LEYER, C. (2010). Émergence D'un Dermatophyte Transmis Par Le Cochon d'Inde et Proche de *Trichophyton mentagrophytes var. erinacei* : *T. mentagrophytes*

var. porcellae. [En ligne] *Journal de Mycologie Médicale* 20 (4), pp.321–325. DOI : 10.1016/j.mycmed.2010.08.001. Disponible sur https://www.sciencedirect.com/science/article/pii/S115652331000079X?via%3Dihub.

DE HOOG, S., DUKIK, K., MONOD, M., PACKEU, A., STUBBE, D., HENDRICKX, M., KUPSCH, C. et al. (2016). Toward a Novel Multilocus Phylogenetic Taxonomy for the Dermatophytes. [En ligne]. *Mycopathologia* 182 (1–2), pp.5–31. DOI : 10.1007/s11046-016-0073-9. Disponible sur https://www.ncbi.nlm.nih.gov/pubmed/27783317

D'OVIDIO, D., SANTORO, D. (2014). Prevalence of Fur Mites (*Chirodiscoides Caviae*) in Pet Guinea Pigs (Cavia Porcellus) in Southern Italy. [En ligne] *Veterinary Dermatology* 25 (2), pp.135–137. DOI:10.1111/vde.12110. Disponible sur https://onlinelibrary.wiley.com/doi/abs/10.1111/vde.12110

DROUHET, E., DOMPMARTIN, D., PAPACHRISTOU-MORAITI, A., RAVISSE, P. (1980). Experimental dermatitis caused by *Pityrosporum ovale* and (or) *Pityrosporum orbiculare* in the guinea pig and the mouse. [En ligne]. *Sabouraudia*, 18(2), pp. 149-156. Disponible sur https://www.ncbi.nlm.nih.gov/pubmed/7423333

DUNFORD, C., COOPER, R., MOLAN, P., et WHITE, R. (2000). The Use of Honey in Wound management. [En ligne] *Nursing Standard (Royal College of Nursing (Great Britain): 1987)* 15 (11), pp.63–68. DOI : 10.7748/ns2000.11.15.11.63.c2952. Disponible sur https://search.proquest.com/openview/dc1ecc8be12d02be8da2dbf7425e13c8/1?pq-origsite=gscholar&cbl=30130

DUNNUM, J.L., SALAZAR-BRAVO, J. (2010). Molecular systematics, Taxonomy and Biogeography of the genus *Cavia* (Rodentia: Caviidae). [En ligne] *Journal of Zoological Systematics and Evolutionary Research*, pp.376–388. DOI: 10.1111/j.1439-0469.2009.00561.x. Disponible sur : http://citeseerx.ist.psu.edu/viewdoc/download?doi=10.1.1.899.9467&rep=rep1&type=pdf

EDIGER, R. D., KOVATCH, R. M. (1976). Spontaneous Tumors in the Dunkin-Hartley Guinea Pig. [En ligne] *Journal of the National Cancer Institute*, 56(2), pp.293-294. DOI :10.1093/jnci/56.2.293. Disponible sur : https://academic.oup.com/jnci/article-abstract/56/2/293/949289?redirectedFrom=fulltext

ELLIS, C., MORI, M. (2001). Skin Diseases of Rodents and Small Exotic Mammals. [En ligne] *Veterinary Clinics of North America: Exotic Animal Practice* 4 (2), pp.493–542. DOI : 10.1016/S1094-9194(17)30041-5. Disponible sur https://www.sciencedirect.com/science/article/abs/pii/S1094919417300415

ESHAR, D., BDOLAH-ABRAM, T. (2012). Comparison of efficacy, safety, and convenience of selamectin versus ivermectin for treatment of *Trixacarus caviae* mange in pet guinea pigs (*Cavia porcellus*). [En ligne]. *Journal of the American Veterinary Medical Association*, 241(8), pp.1056–1058. DOI : 10.2460/javma.241.8.1056. Disponible sur https://avmajournals.avma.org/doi/abs/10.2460/javma.241.8.1056

FAIN, A., HOVELL, G. J., HYATT, K. H. (1972). A New Sarcoptid Mite Producing Mange in Albino Guinea-Pigs [En ligne] *Acta Zoologica Et Pathologica Antverpiensia,* 56, pp.73–82. Disponible sur https://www.ncbi.nlm.nih.gov/pubmed/4668514.

FEDIDA, M. (1995). Les Noms Vernaculaires Des Animaux. Essai D'interprétation. [En ligne] *Bulletin académique Vétérinaire de France*, 68, pp.389–394. Disponible sur : http://documents.irevues.inist.fr/bitstream/handle/2042/63979/AVF_1995_4_389.pdf?sequence=1

FENSKE, M. (1996a). Measurement of Salivary Cortisol in Guinea Pigs. [En ligne] *Journal of Experimental Animal Science,* 38 (1), pp.13–19. Disponible sur https://europepmc.org/abstract/med/8870411

FENSKE, M. (1996b). Saliva Cortisol and Testosterone in the Guinea Pig: Measures for the Endocrine Function of Adrenals and Testes? [En ligne]. *Steroids,* 61 (11), pp.647–550. DOI : 10.1016/s0039-128x(96)00185-7. Disponible sur https://www.sciencedirect.com/science/article/pii/S0039128X96001857

FENSKE, M. (1997). The Use of Salivary Cortisol Measurements for the Non-Invasive Assessment of Adrenal Cortical Function in Guinea Pigs. [En ligne]. *Experimental and Clinical Endocrinology & Diabetes,* 105 (3), pp.163–168. DOI : 10.1055/s-0029-1211746. Disponible sur https://www.thieme-connect.com/products/ejournals/abstract/10.1055/s-0029-1211746

FITZGERALD, S.D., COOLEY, T. M., COSGROVE, M. K. (2008). Sarcoptic Mange and Pelodera Dermatitis in an American Black Bear (Ursus Americanus). [En ligne] *Journal of Zoo and Wildlife Medicine: Official Publication of the American Association of Zoo Veterinarians,* 39 (2), pp.257–259. DOI : 10.1638/2007-0071R.1. Disponible sur https://bioone.org/journals/Journal-of-Zoo-and-Wildlife-Medicine/volume-39/issue-2/2007-0071R.1/Sarcoptic-Mange-and-Pelodera-Dermatitis-in-an-American-Black-bear/10.1638/2007-0071R.1.short

FRANSOLET, M. C., HORLAIT, P., HARDOUIN, J. (1994). Elevage expérimental du cobaye *Cavia porcellus* en région équatoriale au Gabon. [En ligne] *Revue d'élevage et de médecine vétérinaire des pays tropicaux,* 47 (1), pp.107–111. DOI : 10.19182/remvt.9121. Disponible sur : http://revues.cirad.fr/index.php/REMVT/article/view/9121

FUENTEALBA, C., HANNA, P. (1996). Mange Induced by Trixacarus Caviae in a Guinea Pig. [En ligne]. *The Canadian Veterinary Journal,* 37 (12), pp.749–750. Disponible sur https://www.ncbi.nlm.nih.gov/pmc/articles/PMC1576682/

GARNER, M. M. (2007). Cytologic Diagnosis of Diseases of Rabbits, Guinea Pigs, and Rodents. [En ligne]. *Veterinary Clinics of North America: Exotic Animal Practice,* 10(1), pp.25–49. DOI : 10.1016/j.cvex.2006.10.002. Disponible sur https://www.sciencedirect.com/science/article/abs/pii/S1094919406001125?via%3Dihub

GASCHEN, L., KETZ, C., LANG, J., WEBER, U., BACCIARINI, L., KOHLER, I. (1998). Ultrasonographic Detection of Adrenal Gland Tumor and Ureterolithiasis in a Guinea Pig. [En ligne]. *Veterinary Radiology & Ultrasound,* 39(1), pp.43–46. DOI : 10.1111/j.1740-

8261.1998.tb00323.x. Disponible sur https://onlinelibrary.wiley.com/doi/abs/10.1111/j.1740-8261.1998.tb00323.x

GIBBONS, P. M., GARNER, M. M, KIUPEL, M. (2012). Morphological and Immunohistochemical Characterization of Spontaneous Thyroid Gland Neoplasms in Guinea Pigs (*Cavia Porcellus*). [En ligne]. *Veterinary Pathology* 50(2), pp.334–342. DOI : 10.1177/0300985812447828 Disponible sur https://journals.sagepub.com/doi/10.1177/0300985812447828

GINSBURG, B., BEAVER, P. C., WILSON, E. R., WHITLEY, R. J. (1984). Dermatitis due to Larvae of a Soil Nematode, Pelodera Strongyloides. [En ligne] *Pediatric Dermatology,* 2(1), pp.33–37. DOI: 10.1111/j.1525-1470.1984.tb00438.x. Disponible sur https://onlinelibrary.wiley.com/doi/abs/10.1111/j.1525-1470.1984.tb00438.x

GIOVANNINI, M., ORANGES, T., DOLCE, D., DE MARTINO, M., FILIPPESCHI, C., BASSI, A. (2019). Unusual Cases of Paediatric Tinea Faciei Transmitted by Guinea Pigs. [En ligne]. *Archives of Disease in Childhood*. DOI : 10.1136/archdischild-2019-317415. Disponible sur https://adc.bmj.com/content/early/2019/06/29/archdischild-2019-317415

GOEPFERT, N. (2009). *Rites funéraires, offrandes et sacrifice animal dans l'idéologie religieuse de la culture mochica (100-800 Apr. J. -C.), Côte Nord Du Pérou*. Université Paris 1. Thèse de doctorat en Préhistoire, Anthropologie, Ethnologie. Disponible sur : http://www.theses.fr/2009PA010504.

GREENACRE, C. B. (2004). Spontaneous Tumors of Small Mammals. [En ligne]. *The Veterinary Clinics of North America. Exotic Animal Practice,* 7(3), pp.627–651. DOI : 10.1016/j.cvex.2004.04.009. Disponible sur https://www.sciencedirect.com/science/article/abs/pii/S1094919404000258?via%3Dihub

GRETTON, C. The Jambi Huasi Clinic. In *: thelearnedpig.org* [En ligne]. Novembre 2013. Disponible sur : http://www.thelearnedpig.org/the-jambi-huasi-clinic/298

GUILLOT, J. (2017). Sarcoptes Scabiei : Quel Est Ce Parasite ? Comment Se Transmet-Il et Quelle Pourrait Être Son Origine. [En ligne]. *Bulletin de l'Académie Nationale de Médecine*, 2017, 201(1-3), pp. 129-141. DOI : 10.1016/S0001-4079(19)30519-9. Disponible sur https://www.sciencedirect.com/science/article/pii/S0001407919305199.

HARIKRISHNAN, V.S., RANARAJ, V.R., FERNANDEZ, A.C. (2009). Incidence of *Chirodiscoïdes caviae* in Laboratory Rats-Screening, Identification and Treatment. [En ligne] *Scandinavian Journal of Laboratory Animal Science,* 36(2). Disponible sur : https://www.researchgate.net/publication/242743629_Incidence_of_Chirodiscoides_caviae_in_Laboratory_Rats-Screening_Identification_and_Treatment.

HARKNESS, J. E., TURNER P. V., VANDEWOUDE, S., WHELER, C. L. (2010). *Biology and Medicine of Rabbits and Rodents (5th edition)*. 455p. John Wiley & Sons.

HAWKINS, M. G., BISHOP, C. R. (2012). Disease Problems of Guinea Pigs. In QUESENBERRY, K., CARPENTER, J. (2012). *Ferrets, Rabbits, and Rodents (Third Edition)*, St Louis : Elsevier. pp.295-310. DOI : 10.1016/B978-1-4160-6621-7.00023-3. ISBN- 9781416066217

HEBERT, F., BULLIOT, C. (2014). *Guide pratique de médecine interne chien, chat et NAC* (4th edition). 812p. Paris : Med'com. ISBN : 978-2-35403-113-8

HENSEL, P. (2010). Nutrition and Skin Diseases in Veterinary Medicine. [En ligne]. *Clinics in Dermatology,* 28(6), pp.686–693. DOI : 10.1016/j.clindermatol.2010.03.031. Disponible sur https://www.sciencedirect.com/science/article/pii/S0738081X10000556

HIRSJÄRVI, P., & PHYÄLÄ, L. (1995). Ivermectin Treatment of a Colony of Guinea pigs Infested with Fur Mite *(Chirodiscoides Caviae)*. [En ligne]. *National Public Health Institute, Laboratory Animal Unit,* 29(2), pp.200–203. DOI : 10.1258/002367795780740294. Disponible sur : https://www.ncbi.nlm.nih.gov/pubmed/7603007.

HNILICA, K. (2013). *Atlas de dermatologie chien, chat et NAC: Symptômes-Diagnostics-Thérapeutique*. 640p. Issy-les-Moulineaux : Elsevier Masson. ISBN : 978-2-294-72203-5.

HONDA, M., NAMIKAWA, K., HIRATA, H., NEO, S., MARUO, T., LYNCH, J., CHIDA, A, MORITA, T. (2011). An Outbreak of *Trixacarus Caviae* Infestation in Guinea Pigs at an Animal Petting Facility and an Evaluation of the Safety and Suitable Dose of Selamectin Treatment. [En ligne]. *The Journal of Parasitology,* 97(4), pp.731–734. DOI : 10.1645/GE-2725.1. Disponible sur https://bioone.org/journals/Journal-of-Parasitology/volume-97/issue-4/GE-2725.1/An-Outbreak-of-Trixacarus-caviae-Infestation-in-Guinea-Pigs-at/10.1645/GE-2725.1.short

HOPPMANN, E., BARRON, H. W. (2007). Rodent Dermatology. [En ligne]. *Journal of Exotic Pet Medicine*, 16(4), pp.238–255. DOI : 10.1053/j.jepm.2007.10.003. Disponible sur https://www.sciencedirect.com/science/article/abs/pii/S155750630700153X

HUSS, D. L., ROCA, G. (1982). Small Animals for Small Farms; the Guinea Pig and a Hypothetical Development Centre [in Latin America]. Disponible sur : http://agris.fao.org/agris-search/search.do?recordID=XF2016045482

ISHIHARA, C. (1980). An Exfoliative Skin Disease in Guinea Pigs due to *Staphylococcus Aureus.* [En ligne]. *Laboratory Animal Science,* 30(3), pp.552–57. Disponible sur https://europepmc.org/abstract/med/7431856.

JASPERS, G. J., WERRIJ, B. G., JAGTMAN, B. A., LOZA, B. (2011). Severe Kerion Celsi due to *Trichophyton Mentagrophytes*: A Case Report. [En ligne]. *Acta Paediatrica,* 100 (10), pp.181-183. DOI : 10.1111/j.1651-2227.2011.02256.x. Disponible sur https://onlinelibrary.wiley.com/doi/abs/10.1111/j.1651-2227.2011.02256.x

JENKINS, J. R. (2010). Diseases of Geriatric Guinea Pigs and Chinchillas. [En ligne] *Veterinary Clinics of North America: Exotic Animal Practice,* 13(1), pp.85-93. DOI :10.1016/j.cvex.2009.12.004. Disponible sur https://www.sciencedirect.com/science/article/abs/pii/S1094919409000772?via%3Dihub

JELÍNEK, F. (2003). Spontaneous Tumours in Guinea Pigs. [En ligne]. *Acta Veterinaria Brno,* 72(2), pp.221–228. DOI : 10.2754/avb200372020221. Disponible sur https://actavet.vfu.cz/media/pdf/avb_2003072020221.pdf.

KANFER, S., REAVILL, D. R. (2013). Cutaneous Neoplasia in Ferrets, Rabbits, and Guinea Pigs. [En ligne]. *The Veterinary Clinics of North America. Exotic Animal Practice* 16(3), pp.579–598. DOI : 10.1016/j.cvex.2013.05.006. Disponible sur : https://www.ncbi.nlm.nih.gov/pubmed/24018027

KEEBLE, E., MEREDITH, A. (2009). *BSAVA Manual of Rodents and Ferrets*. 368p. Wiley. ISBN: 978-1-905-31908-4

KIM, S.-HUN., JUN, H.-K., YOO, M.-J., KIM, D.-H. (2008). Use of a Formulation Containing Imidacloprid and Moxidectin in the Treatment of Lice Infestation in Guinea Pigs. [En ligne]. *Veterinary Dermatology,* 19(3), pp.187–188. DOI : 10.1111/j.1365-3164.2008.00665.x. Disponible sur https://onlinelibrary.wiley.com/doi/abs/10.1111/j.1365-3164.2008.00665.x

KOEBRICH, S., GREST, P., FAVROT, C., WILHELM, S. (2011). Epitheliotropic T-Cell Lymphoma in a Guinea Pig. [En ligne] *Veterinary Dermatology,* 22(2), pp.215–219. DOI : 10.1111/j.1365-3164.2010.00920.x. Disponible sur https://onlinelibrary.wiley.com/doi/abs/10.1111/j.1365-3164.2010.00920.x

KROMKA, M. C., HOAR, R. M. (1975). An Improved Technic for Thyroidectomy in Guinea Pigs.[En ligne] *Laboratory Animal Science,* 25(1), pp.82–84. Disponible sur https://europepmc.org/abstract/med/1121168

KÜNZEL, F., HIERLMEIER, B., CHRISTIAN, M., REIFINGER, M. (2013). Hyperthyroidism in Four Guinea Pigs: Clinical Manifestations, Diagnosis, and Treatment. [En ligne]. *The Journal of Small Animal Practice* 54(12), pp.667–671. DOI : 10.1111/jsap.12122. Disponible sur https://onlinelibrary.wiley.com/doi/abs/10.1111/jsap.12122

KÜNZEL, F., MAYER, J. (2015). Endocrine Tumours in the Guinea Pig. [En ligne]. *Veterinary Journal,* 206(3), pp.268–274. DOI : 10.1016/j.tvjl.2015.08.016. Disponible sur https://www.sciencedirect.com/science/article/pii/S1090023315003408.

KUPSCH, C., BERLIN, M., GRÄSER, Y. (2017). Dermophytes and guinea pigs : An underestimated danger? [En ligne]. *Der Hautarzt; Zeitschrift Fur Dermatologie, Venerologie, Und Verwandte Gebiete,* 68(10), pp.827–830. DOI : 10.1007/s00105-017-4009-1. Disponible sur : https://link.springer.com/article/10.1007%2Fs00105-017-4009-1.

LUMEIJ, J. T., CREMERS, H. J. (1986). Anorexia and *Chirodiscoides Caviae* Infection in a Guinea Pig *(Cavia Porcellus)*. *The Veterinary Record* 119,(17), pp.432. DOI : 10.1136/vr.119.17.432. Disponible sur https://veterinaryrecord.bmj.com/content/119/17/432

MARTORELL, J., SUCH, R., FONDEVILA, D., BARDAGI, M. (2011). Cutaneous Epitheliotropic T-Cell Lymphoma with Systemic Spread in a Guinea Pig (*Cavia Porcellus*). [En ligne]. *Journal of Exotic Pet Medicine*, Clinical Rodent Medicine, 20(4), pp.313–317. DOI : 10.1053/j.jepm.2011.07.007. Disponible sur : https://doi.org/10.1053/j.jepm.2011.07.007.

MATTEI, A. S., BEBER, M. A., MADRID, I. M. (2014). Dermatophytosis in Small Animals. [En ligne]. *SOJ Microbiology & Infectious Diseases,* 2(3). DOI : 10.15226/sojmid/2/3/00124. Disponible sur : https://symbiosisonlinepublishing.com/microbiology-infectiousdiseases/microbiology-infectiousdiseases24.php

MAYER, J., DONNELLY, T. M. (2013). *Clinical Veterinary Advisor: birds and exotic pets*. USA : Elsevier. 752p. ISBN : 9781-4160-3969-3

MAYER, J., WAGNER, R.,TAEYMANS, O. (2010). Advanced Diagnostic Approaches and Current Management of Thyroid Pathologies in Guinea Pigs. [En ligne]. *The Veterinary Clinics of North America. Exotic Animal Practice,* 13(3), pp.509–523. DOI : 10.1016/j.cvex.2010.05.009. Disponible sur https://www.sciencedirect.com/science/article/abs/pii/S109491941000071X?via%3Dihub.

MAZUR, M., LODYGA, M., ŁAŃCZAK, A., ADAMSKI, Z. (2018). Majocchi's Granuloma (Granuloma Trichophyticum) in a Guinea Pig Owner: A Case Report and Literature Review. [En ligne]. *Journal De Mycologie Medicale* 28(3), pp.523–526. DOI : 10.1016/j.mycmed.2018.05.010. Disponible sur https://www.sciencedirect.com/science/article/pii/S1156523318300386

MEDINA, H. (1946). Estudos Sobre Leishmaniose: I. Primeiros Casos de Leishmaniose Espontânea Observados em Cobáios. [En ligne]. *Brazilian Archives of Biology and Technology* jubilee, pp.13–55. DOI : 10.1590/S1516-89132001000500003. Disponible sur http://www.scielo.br/scielo.php?pid=S1516-89132001000500003&script=sci_arttext

MENTRÉ, V., BULLIOT, C. (2014). An erythematous mass on the lip of a guinea pig (*Cavia porcellus*). [En ligne] *Lab Animal*, 43(1), pp.17–20. DOI : 10.1038/laban.405. Disponible sur : https://www.ncbi.nlm.nih.gov/pubmed/24356017

MIGNON, B., SYMOENS, F., LOSSON, B. (2003) Candida albicans cheilitis in guinea pig may be caused by commensal strains carried in the lower genital tract : ESVD and ECVD 2002 Abstracts, *Veterinary Dermatology*, (14), pp. 242 Oxford

MILLER, W., GRIFFIN, C., CAMPBELL K. (2013). *Muller and Kirk's small animal dermatology*. 948p. Etats-Unis d'Amérique: Saunders. ISBN : 9781416000280

MINARIKOVA, A., HAUPTMAN, K., JEKLOVA, E., KNOTEK, Z., JEKL, V. (2015). Diseases in Pet Guinea Pigs: a Retrospective Study in 1000 Animals. [En ligne]. *Veterinary Record,* 177(8), pp.200–200. DOI :10.1136/vr.103053.

MONGE, E. (2019). Une alimentation saine pour le cochon d'inde de compagnie. [En ligne] Lettre d'informations n°38 de Supreme Petfoods. Disponible sur www.supremepetfoods.com.

MONOD, M. (2017). Récente révision des espèces de dermatophytes et de leur nomenclature. [En ligne]. *Revue Medicale Suisse,* 13(556), pp.703–708. Disponible sur https://www.revmed.ch › contentrevmed › download

MÜLLER, K., MÜLLER, E., KLEIN, R., BRUNNBERG, L. (2009). Serum Thyroxine Concentrations in Clinically Healthy Pet Guinea Pigs (*Cavia Porcellus*). [En ligne]. *Veterinary Clinical Pathology,* 38(4), pp.507–510. DOI : 10.1111/j.1939-165X.2009.00159.x. Disponible sur https://www.ncbi.nlm.nih.gov/pubmed/19548971

NATH, A. J. (2016). Treatment and Control of *Trixacarus Caviae* Infestation in a Conventional Guinea Pig (*Cavia Porcellus*) Breeding Colony. [En ligne]. *Journal of Parasitic Diseases: Official*

Organ of the Indian Society for Parasitology, 40(4), pp.1213–1216. DOI : 10.1007/s12639-015-0652-6. Disponible sur https://www.ncbi.nlm.nih.gov/pmc/articles/PMC5118278/

NENOFF, P., SCHULZE, I., UHRLAß, S., KRÜGER, C. (2013). Kerion caused by the zoophilic dermatophyte *Trichophyton* species of *Arthroderma benhamiae* in a child. A new emerging pathogen of dermatomycoses in Germany. [En ligne]. *Der Hautarzt; Zeitschrift Fur Dermatologie, Venerologie, Und Verwandte Gebiete,* 64(11), pp.846–849. DOI : 10.1007/s00105-013-2665-3. Disponible sur : https://www.springermedizin.de/kerion-celsi-durch-den-zoophilen-dermatophyten-trichophyton-spec/8027374

NENOFF, P., KRÜGER, C., GINTER-HANSELMAYER, G., & TIETZ, H.-J. (2014). Mycology - an Update. Part 1: Dermatomycoses: Causative Agents, Epidemiology and Pathogenesis. [En ligne]. *Journal Der Deutschen Dermatologischen Gesellschaft = Journal of the German Society of Dermatology,* 2(3), pp.188–209. DOI : 10.1111/ddg.12245. Disponible sur https://www.ncbi.nlm.nih.gov/pubmed/24533779

NGOU NGOUPAYOU, J.D., KOUONMENIOC, J., FOTSO TAGNY, J. M., CICOGNA, M., CASTROVILLE, C., RIGONI, M., HARDOUIN, J. (2019) Possibilités de développement de L'élevage Du Cobaye En Afrique Subsaharienne: Le Cas Du Cameroun. Disponible sur : http://www.fao.org/3/v6200t/v6200T08.htm

NIELSEN, T. D., HOLT, S., RUELOKKE, M. L., MCEVOY, F. J. (2003). Ovarian Cysts in Guinea Pigs: Influence of Age and Reproductive Status on Prevalence and Size. [En ligne]. *The Journal of Small Animal Practice*, 44(6), pp.257–260. DOI : 10.1111/j.1748-5827.2003.tb00152.x. Disponible sur https://onlinelibrary.wiley.com/doi/abs/10.1111/j.1748-5827.2003.tb00152.x

NUWANYAKPA, M., LUKEFAHR, S.D., GUDAHL, D., NGOUPAYOU, J.D. (1997). The Current Stage and Future Prospects of Guinea Pig Production under Smallholder Conditions in West Africa [En ligne] *Livestock Research for Rural Development,* 9 (5). Disponible sur : http://www.fao.org/ag/aga/agap/frg/lrrd/lrrd9/5/gp951.htm

OGLESBEE, B. (2011). *Blackwell's Five-Minute Veterinary Consult: Small Mammal, 2nd edition*. 720p. Oxford : Wiley & Sons. ISBN : 978-0-813-82018-7

OSOFSKY, A., DE COCK, H. E. V., TELL, L. A., NORRIS, A. J., WHITE, S. D. (2004). Cutaneous vascular malformation in a guinea pig *(Cavia porcellus).* [En ligne] *Veterinary Dermatology,* 15(1), pp. 47–52. DOI : 10.1111/j.1365-3164.2004.00364.x. Disponible sur : https://onlinelibrary.wiley.com/doi/abs/10.1111/j.1365-3164.2004.00364.x

O'TOOLE, D., DE LEÓN, A. A. P., HEARNE, C., MCHOLLAND, L., YUN, L., TABACHNICK, W. (2003). Papular dermatitis induced in guinea pigs by the biting midge culicoïdes sonorensis (Diptera: Ceratopogonidae). [En ligne]. *Journal of Veterinary Diagnostic Investigation,* 15(1), pp.67–71. DOI : 10.1177/104063870301500116. Disponible sur https://www.ncbi.nlm.nih.gov/pubmed/12580301.

OVERGAAUW, P. A. M., AVERMAETE, K. H. A. VA., MERTENS, C. A. R. M., MEIJER, M., SCHOEMAKER, N. J. (2017). Prevalence and Zoonotic Risks of *Trichophyton Mentagrophytes* and *Cheyletiella Spp*. in Guinea Pigs and Rabbits in Dutch Pet Shops. [En ligne]. *Veterinary*

Microbiology, 205, pp.106–109. DOI : 10.1016/j.vetmic.2017.05.008. Disponible sur https://www.ncbi.nlm.nih.gov/pubmed/28622851.

PARANAIBA, L. F., PINHEIRO, L. J., TORRECILHAS, A. C., MACEDO, D. H., MENEZES-NETO, A., TAFURI, W. L., & SOARES, R. P. (2017). *Leishmania Enriettii* (Muniz & Medina, 1948): A Highly Diverse Parasite Is Here to Stay. [En ligne]. *PLoS Pathogens,* 13(5). DOI : 10.1371/journal.ppat.1006303. Disponible sur : https://doi.org/10.1371/journal.ppat.1006303

PARANAIBA, L., DE ASSIS, R., NOGUEIRA, P., TORRECILHAS, A., CAMPOS, J., SILVEIRA, A., et al. (2015). *Leishmania Enriettii:* Biochemical Characterisation of Lipophosphoglycans (LPGs) and Glycoinositolphospholipids (GIPLs) and Infectivity to *Cavia Porcellus.* [En ligne]. *Parasites & Vectors,* 8(1), pp.31. DOI : 10.1186/s13071-015-0633-8. Disponible sur https://www.ncbi.nlm.nih.gov/pubmed/25595203

PASYK, K. (1978). Dermatitis Rhabditidosa in an 11-Year-Old Girl: A New Cutaneous Parasitic Disease of Man. [En ligne]. *The British Journal of Dermatology,* 98(1), pp.107–112. DOI : 10.1111/j.1365-2133.1978.tb07340.x. Disponible sur : https://www.ncbi.nlm.nih.gov/pubmed/564202.

PERRAKI, M., SARIDOMICHELAKIS, M., KOUTINAS, C., KOUTINAS, A., PAPAZACHARIADOU, M. (2002). A case of *Trixacarus caviae* mange in a guinea pig (*Cavia porcellus*). [En ligne]. *Journal of the Hellenic Veterinary Medical Society,* 53(4), pp.352–357. DOI : 10.12681/jhvms.15393. Disponible sur http://dx.doi.org/10.12681/jhvms.15393

PIGIÈRE, F., VAN NEER, W., ANSIEAU, C., DENIS, M. (2012). New Archaeozoological Evidence for the Introduction of the Guinea Pig to Europe. [En ligne] *Journal of Archaeological Science* 39, pp.1020–1024. DOI : 10.1016/j.jas.2011.11.021. Disponible sur : https://www.sciencedirect.com/science/article/pii/S0305440311004353

PIGNON, C., MAYER, J. (2013). Hyperthyroidism in a Guinea Pig (*Cavia Porcellus*). *Pratique Médicale et Chirurgicale de l'Animal de Compagnie,* 48(1), pp.15–20. DOI : 10.1016/j.anicom.2012.11.001. Disponible sur https://www.sciencedirect.com/science/article/abs/pii/S0758188212000878

PILNY, A. (2014). Ovarian Cystic Disease in Guinea Pigs. [En ligne]. *The Veterinary Clinics of North America. Exotic Animal Practice* 17(1), pp.69–75. DOI : 10.1016/j.cvex.2013.09.003. Disponible sur https://www.ncbi.nlm.nih.gov/pubmed/24274923

PRELAUD, P, GUILLON, L., DEGORCE-RUBIALES, F., COCHET FAIVRE, N., QUINTON, J. F. (2016) Ciclosporin Responsive Alopecia Areata in a Guinea Pig. [En ligne]. Special Issue. Abstract from the 8th WorldCongress of Veterinary Dermatology, *Veterinary Dermatology*, 27 (Suppl. 1), pp.63. DOI : 10.1111/vde.12310. Disponible sur https://www.ncbi.nlm.nih.gov/pubmed/27229193

QUESENBERRY, K., CARPENTER, J. (2012). *Ferrets, rabbits, and rodents: clinical medicine and surgery, 3rd edition*. 608p. Etats-Unis d'Amérique: Saunders. ISBN- 9781416066217

QUINTON, J.F. (2015). *Atlas des nouveaux animaux de compagnie: petits mammifères, 2nd edition*. 272p. Issy-les-Moulineaux, France: Elsevier Masson. ISBN: 9782294744037

RAMOS, J. J., LUCO, D. F., VERDE, M. T., LUCIENTES, J., FERNANDEZ, A. (1996). Pelodera Dermatitis in Sheep. [En ligne]. *The Veterinary Record,* 138(19), pp.474–475. DOI : 10.1136/vr.138.19.474. Disponible sur https://www.ncbi.nlm.nih.gov/pubmed/8735541

REYNA PINEDO, V.M. (2012). Le Massage Ou Soin Avec Le Cochon d'Inde Dans La Médecine Traditionnelle Péruvienne. [En ligne] *Hegel*, 4(1), pp.55-64. DOI : 10.4267/2042/53504. Disponible sur : http://documents.irevues.inist.fr/bitstream/handle/2042/53504/HEGEL_2014_1_55.pdf

ROGERS, J. B., BLUMENTHAL, H. T. (1960). Studies of Guinea Pig Tumors I. Report of Fourteen Spontaneous Guinea Pig Tumors, with a Review of the Literature. [En ligne] *Cancer Research,* 20, pp.191–197. Disponible surhttps://www.ncbi.nlm.nih.gov/pubmed/14438370

RONALD, N. C., WAGNER, J. E. Chapter 14 - The Arthropod Parasites of the Genus Cavia. In : WAGNER, J. E., MANNING P. J. (1976) *The Biology of the Guinea Pig*, pp 201–209. San Diego: Academic Press. IBSN : 978-0-12-730050-4

ROSEN, L. B. (2011). Dermatologic Manifestations of Zoonotic Diseases in Exotic Animals. [En ligne] *Journal of Exotic Pet Medicine*, Zoonotic Diseases, 20(1), pp.9–13. DOI : 10.1053/j.jepm.2010.11.004. Disponible sur : https://www.sciencedirect.com/science/article/abs/pii/S1557506310002107

RÖTHIG, A., HERMOSILLA, C. R., TAUBERT, A., & THOM, N. (2016). *Pelodera Strongyloides* as a Cause of Severe Erythematous Dermatitis in 2 Guinea Pigs (*Cavia Porcellus*). [En ligne] *Journal of Exotic Pet Medicine,* 25(3), pp.208–212. DOI : 10.1053/j.jepm.2016.04.005. Disponible sur https://www.sciencedirect.com/science/article/abs/pii/S1557506316300222

SAARI, S. A., NIKANDER. S.E (2006). *Pelodera* (Syn. Rhabditis) *Strongyloides* as a Cause of Dermatitis – a Report of 11 Dogs from Finland. [En ligne] *Acta Veterinaria Scandinavica,* 48(1), pp.18. DOI : 10.1186/1751-0147-48-18. Disponible sur https://actavetscand.biomedcentral.com/articles/10.1186/1751-0147-48-18

SABOU, M., DENIS, J., BOULANGER, N., FOROUZANFAR, F., GLATZ, I., LIPSKER, D. et al. (2018). Molecular Identification of *Trichophyton benhamiae* in Strasbourg, France: A 9-Year Retrospective Study. [En ligne]. *Medical Mycology,* 56(6), pp.723–734. DOI : 10.1093/mmy/myx100. Disponible sur https://www.ncbi.nlm.nih.gov/pubmed/29165673

SANDWEISS, D. H., WING, E. S. (1997). Ritual Rodents: The Guinea Pigs of Chincha, Peru. [En ligne] *Journal of Field Archaeology* 24(1), pp.47–58. DOI : 10.2307/530560. Disponible sur : https://www.tandfonline.com/doi/abs/10.1179/jfa.1997.24.1.47

SCHÖNFELDER, J., HENNEVELD, K., SCHÖNFELDER, A., HEIN, J., MUELLER, R. S. (2010). Concurrent Infestation of *Demodex Caviae* and *Chirodiscoides Caviae* in a Guinea Pig. A Case Report. *Tierarztliche Praxis* 38(1), pp.28–30. Disponible sur : https://www.ncbi.nlm.nih.gov/pubmed/22331298

SCHUETZENHOFER, G., GOERICKE-PESCH, S., WEHREND, A. (2011). Effects of Deslorelin Implants on Ovarian Cysts in Guinea Pigs. [En ligne] *Schweizer Archiv Fur Tierheilkunde,* 153(9), pp.416–417. DOI : 10.1024/0036-7281/a000235. Disponible sur https://sat.gstsvs.ch/fileadmin/media/pdf/archive/2011/09/SAT153090416.pdf

SCRIBA, M., TATZBER, F. (1981). Pathogenesis of Herpes Simplex Virus Infections in Guinea Pigs. [En ligne] *Infection and Immunity,* 34(3), pp.655–661. Disponible sur : https://www.ncbi.nlm.nih.gov/pubmed/6277787.

SEBLOVA, V., SADLOVA, J., VOJTKOVA, B., VOTYPKA, J., CARPENTER, S., BATES, P. A., VOLF, P. (2015). The Biting Midge *Culicoides Sonorensis* (Diptera: Ceratopogonidae) Is Capable of Developing Late Stage Infections of *Leishmania Enriettii.* [En ligne] *PLoS Neglected Tropical Diseases* 9(9). DOI : 10.1371/journal.pntd.0004060. Disponible sur : https://www.ncbi.nlm.nih.gov/pubmed/26367424

SENGBUSCH, H.G. (1960). Control of *Myocoptes Musculinus* on Guinea Pigs. [En ligne] *Journal of Economic Entomology,* 53(1). DOI : 10.1093/jee/53.1.168. Disponible sur : https://www.cabdirect.org/cabdirect/abstract/19611000196

SIEKLUCKI, U., OH, S.-H., & HOYER, L. L. (2014). Frequent Isolation of *Arthroderma benhamiae* from Dogs with Dermatophytosis. [En ligne] *Veterinary Dermatology,* 25(1), pp.39-41. DOI : 10.1111/vde.12095. Disponible sur https://onlinelibrary.wiley.com/doi/abs/10.1111/vde.12095.

SINGH, S. K., DIMRI, U., AHMED, Q. S., SAYEDDA, K., & SINGH, K. V. (2013). Efficacy of Doramectin in *Trixacarus caviae* Infestation in Guinea Pigs (*Cavia porcellus*). [En ligne] *Journal of Parasitic Diseases,* 37(1), pp.148–150. DOI: 10.1007/s12639-012-0155-7. Disponible sur https://www.ncbi.nlm.nih.gov/pubmed/24431558

SMITH, M. W. (1977). Staphylococcal cheilitis in the guinea-pig. [En ligne] *Journal of Small Animal Practice*, 18(1), pp.47–50. DOI : 10.1111/j.1748-5827.1977.tb05823.x. Disponible sur : https://www.ncbi.nlm.nih.gov/pubmed/853732

SOHNLE, P. G., FRANK, M. M., KIRKPATRICK, C. H. (1976). Mechanisms Involved in Elimination of Organisms from Experimental Cutaneous *Candida albicans* Infections in Guinea Pigs. [En ligne] *The Journal of Immunology,* 117(2), pp.523–530. Disponible sur : https://www.jimmunol.org/content/117/2/523.short

SPOTORNO, A. E., MARIN, J. C., MANRIQUEZ, G., VALLADARES, J. P., RICO, E., RIVAS, C. (2006). Ancient and Modern Steps during the Domestication of Guinea Pigs (*Cavia Porcellus* L.). *Journal of Zoology, 270, pp.57-62*. DOI : 10.1111/j.1469-7998.2006.00117.x. Disponible sur : https://www.researchgate.net/publication/40884148_Ancient_and_modern_steps_during_the_domestication_of_guinea_pigs_Cavia_porcellus_L

STEELE, H. (2001). Subcutaneous Fibrosarcoma in an Aged Guinea Pig. [En ligne] *The Canadian Veterinary Journal*, 42(4), pp.300–302. Disponible sur : https://www.ncbi.nlm.nih.gov/pmc/articles/PMC1476527/

TAYLOR, M. A., COOP, R. L., WALL, R. L. (2015). *Veterinary Parasitology*. John Wiley & Sons. ISBN : 978-0-470-67162-7

TEKIN, H. G., SIGSGAARD, V., ZACHARIAE, C., HARE, R. K., ARENDRUP, M. C., LINDHARDT SAUNTE, D. M. (2019). Would You like to Purchase a Rodent with Dermatophytes? [En ligne] *Mycoses,* 62(7), pp.584–587. DOI : 10.1111/myc.12923. Disponible sur : https://www.ncbi.nlm.nih.gov/pubmed/31050372

TENQUIST, J. D., CHARLESTON, W. A. G. (2001). A Revision of the Annotated Checklist of Ectoparasites of Terrestrial Mammals in New Zealand. [En ligne] *Journal of the Royal Society of New Zealand*, 31(3), pp.481-542. DOI : 10.1080/03014223.2001.9517666. Disponible sur https://www.researchgate.net/publication/239528870_A_revision_of_the_annotated_checklist_of_ectoparasites_of_terrestrial_mammals_in_New_Zealand

THOMAZ-SOCCOL, V., PRATLONG, F., LANGUE, R., CASTRO, E., LUZ, E., DEDET, J. P. (1996). New Isolation of *Leishmania Enriettii* Muniz and Medina, 1948 in Paranástate, Brazil, 50 Years after the First Description, and Isoenzymatic Polymorphism of the *L. enriettii* Taxon. [En ligne] *Annals of Tropical Medicine and Parasitology,* 90(5), pp.491–495. DOI : 10.1080/00034983.1996.11813074. Disponible sur : https://www.ncbi.nlm.nih.gov/pubmed/8915125

TYNES, V. V. (2013). Behavioral Dermatopathies in Small Mammals. [En ligne] *The Veterinary Clinics of North America. Exotic Animal Practice,* 16(3), pp.801–820. DOI : 10.1016/j.cvex.2013.05.004. Disponible sur : https://www.ncbi.nlm.nih.gov/pubmed/24018038

VANNEVEL, J. (1998). Diabetes Mellitus in a 3-Year-Old, Intact, Female Guinea Pig. [En ligne] *The Canadian Veterinary Journal,* 39(8), pp.503. Disponible sur : https://www.ncbi.nlm.nih.gov/pmc/articles/PMC1539415/

WAGNER, J. E., MANNING P. J. (1976) *The Biology of the Guinea Pig*. 317p. San Diego: Academic Press. IBSN : 978-0-12-730050-4.

WHITE, S. D., BOURDEAU, P. J., MEREDITH, A. L. (2003). Dermatologic Problems in Guinea Pigs. [En ligne] *Compendium on Continuing Education for the Practising Veterinarian -North American Edition,* 25(9), pp.690-697. Disponible sur : https://www.researchgate.net/publication/286324158_Dermatologic_Problems_in_Guinea_Pigs

YERUHAM, I., PERL, S. (2005). Dermatitis in a Dairy Herd Caused by *Pelodera strongyloïdes* (Nematoda: Rhabditidae). [En ligne] *Journal of Veterinary Medicine. B, Infectious Diseases and Veterinary Public Health,* 52(4), pp.197–198. DOI : 10.1111/j.1439-0450.2005.00837.x. Disponible sur : https://www.ncbi.nlm.nih.gov/pubmed/16000116

ZEUGSWETTER, F., FENSKE, M., HASSAN, J., KÜNZEL, F. (2007). Cushing's Syndrome in a Guinea Pig. [En ligne] *The Veterinary Record,* 160(25), pp.878–880. DOI : 10.1136/vr.160.25.878. Disponible sur : https://www.ncbi.nlm.nih.gov/pubmed/17586795

ZUR, G., ELAD. D. (2006). In Vitro and in Vivo Effects of Lufenuron on Dermatophytes Isolated from Cases of Canine and Feline Dermatophytoses. [En ligne] *Journal of Veterinary Medicine,* 53(3), pp.122–125. DOI : 10.1111/j.1439-0450.2006.00925.x. Disponible sur : https://www.ncbi.nlm.nih.gov/pubmed/16629723.

Annexes

Annexe 1 : Tableau des légumes, verdures et fruits conseillés, déconseillés et à proscrire, chez le cochon d'Inde (non exhaustif) (Service NAC et faune sauvage de l'Ecole Nationale Vétérinaire de Toulouse, donnée non publiée).

	Conseillés	Déconseillé ou en faibles quantités	A proscrire
Légumes Verdures	Aubergine, brocolis, céleri branche, céleri rave, chou chinois, concombre, courgette, fanes de carotte, fanes de navet, fenouil, radis, roquette, rutabaga, tomate, feuilles de fraisier, framboisier, murier, noisetier, saule, herbe, ortie, menthe	Asperge, batavia, betterave, carotte, chou de bruxelles / fleur/ frisé / vert, endive, haricots verts, mâche, potiron, trèfles, aneth, basilic, estragon, persil, thym	Ail, avocat, ciboulette, fanes de betterave, fanes de navet, laitue, oignon, poireau, rhubarbe, oseille, sarriette, sauge
Fruits	Abricot, ananas, banane, clémentine, fraise, framboise, fruit de la passion, kiwi	Datte, grenade, groseille, litchi, mandarine, mangue, melon, mure, orange, pamplemousse, pêche, poire, pomme, raisin	Figues

Annexe 2 : Mesures d'épaisseur de peau

	A	B	C	D	E	F	G	H	I	J	K	L	M	N	O
6													Moyenne des mesur	Valeur réelle (en mm)	
7	Abdomen mâle	Epiderme	0,206	0,19	0,23	0,442	0,18	0,158	0,301	0,19	0,284	0,33	0,2511	0,04185	Echelle : 3 cm = 0,5 mm
8		Derme	7,17	7,49	7,4	7,14	6,97	6,95	6,38	7,33	7,31	7,52	7,166	1,194333333	
9		Hypoderme	2,45	2,13	3,14	3,28	2,49	2,83	2,86	2,66	2,61	2,54	2,699	0,449833333	
10		Totalité	10,35	10,33	10,24	10,23	10,35	10,17	10,2	10,19	10,35	10,21	10,262	1,710333333	
11															
12	Abdomen femelle	Epiderme	0,176	0,325	0,237	0,212	0,15	0,247	0,176	0,176	0,177	0,127	0,2003	0,034653979	Echelle : 2,89 cm = 0,5 mm
13		Derme	6,83	6,85	6,23	6,17	7,26	7,01	7,53	6,71	7,36	7,42	6,937	1,20017301	
14		Hypoderme	4,97	5,16	4,64	4,62	4,66	4,53	4,7	4,84	4,81	4,98	4,791	0,828892734	
15		Totalité	12,14	11,9	12,03	12	12,08	12,2	12,02	11,97	12,1	12,04	12,048	2,084429066	
16															
17	Nuque	Epiderme	0,223	0,257	0,226	0,212	0,175	0,254	0,254	0,253	0,249	0,206	0,2309	0,037605863	Echelle : 3,07 cm = 0,5 mm
18		Derme	9,81	8,93	10,44	8,96	10,06	9,35	10,46	9,49	10,2	10,55	9,825	1,600162866	
19		Hypoderme	7,27	7,3	6,53	7,13	6,63	7,34	6,42	6,8	7,2	7,05	6,967	1,134690554	
20		Totalité	16,79	16,16	15,74	17,46	16,83	17,11	17,71	17,78	16,27	17,15	16,9	2,752442997	
21															
22	Flanc femelle	Epiderme	0,319	0,284	0,284	0,206	0,206	0,353	0,249	0,282	0,18	0,38	0,2743	0,045716667	Echelle : 3 cm = 0,5 mm
23		Derme	6,25	6,54	6,6	5,61	6,11	6,25	5,68	5,75	6,88	6,42	6,209	1,034833333	
24		Hypoderme	2,52	3,21	2,79	2,33	2,15	2,3	2,96	2,47	2,76	2,82	2,631	0,4385	
25		Totalité	10,03	9,43	9,57	8,54	8,79	9,68	9,71	9,42	10,6	9,42	9,519	1,5865	
26															
27	Dos femelle	Epiderme	0,249	0,284	0,223	0,257	0,249	0,2	0,212	0,331	0,206	0,282	0,2493	0,045827206	Echelle : 2,72 cm = 0,5 mm
28		Derme	8,63	8,46	8,15	8,37	8,79	8,42	8,6	8,5	8,81	8,58	8,531	1,568198529	
29		Hypoderme	1,33	1,27	1,52	2,05	1,94	1,91	1,98	1,83	1,94	1,73	1,75	0,321691176	
30		Totalité	10,86	10,82	10,53	10,56	10,77	10,91	10,86	10,9	10,65	10,7	10,756	1,977205882	
31															
32	Lèvre sup	Epiderme	0,226	0,163	0,18	0,15	0,226	0,254	0,176	0,2	0,224	0,206	0,2005	0,036856618	Echelle : 2,72 cm = 0,5 mm
33															
34	Museau	Epiderme	0,727	2,22	0,714	1,54	0,748	0,648	2,13	0,425	1,05	0,941	1,1143	0,204834559	Echelle : 3,63 cm = 0,5 mm
35													0		
36	Mamelle	Epiderme	0,574	0,607	0,578	0,713	0,425	0,552	0,499	0,636	0,46	0,559	0,5603	0,0862	Echelle : 3,25 cm = 0,5 mm
37		Derme	4,91	5,56	7,69	6,61	6,08	5,57	5,03	6,02	6,61	6,55	6,063	0,932769231	
38		Hypoderme	5,57	5,48	5,5	4,22	5,12	5,13	4,31	5,53	5,32	5,18	5,136	0,790153846	
39		Totalité	12,2	11,8	10,8	9,71	12,09	11,42	11,43	12,33	12,22	11,95	11,595	1,783846154	
40															
41	Vulve	Epiderme	0,495	0,491	0,48	0,402	0,335	0,446	0,494	0,679	0,436	0,349	0,4607	0,067949853	Echelle : 3,39 cm = 0,5 mm
42		Derme	4,29	4,9	5,11	5,29	4,71	4,98	5,23	5,13	4,55	4,78	4,897	0,722271386	
43															
44	Anus	Epiderme	1,15	0,604	0,681	0,6	1,17	0,796	0,67	0,854	1,2	1,11	0,8835	0,12767341	Echelle : 3,46 cm = 0,5 mm
45		Derme	4,7	4,16	4,87	3,85	4,23	4,76	4,9	4,16	5,34	4,76	4,573	0,66083815	
46															
47	Paupière	Epiderme	0,237	0,249	0,301	0,284	0,301	0,206	0,206	0,176	0,284	0,176	0,242	0,040333333	Echelle : 3 cm = 0,5 mm

Feuil1

Annexe 3 : Examens complémentaires en dermatologie du cochon d'Inde.

- **Le raclage cutané**

Pour réaliser cet examen, il est nécessaire de se munir d'une lame de scalpel, recouverte d'un peu d'huile de paraffine ou de lactophénol. Un pli de peau est ensuite réalisé et les lésions, récentes de préférence, qui ne sont pas remaniées, sont raclées. Le produit de raclage est déposé sur une lame de microscope et mélangé avec une goutte de lactophénol ou d'huile de paraffine. On dépose ensuite une lamelle sur le produit de raclage et on regarde au microscope optique.

- **L'examen des débris cutanés**

Deux techniques peuvent être utilisées :

- <u>Le scotch test ou test à la cellophane adhésive</u>

On se munit d'un morceau d'environ 6-7 cm de scotch transparent et on appose son pouce de la manière suivante :



On pose le scotch avec son pouce sur la zone anormale, à trois reprises. Le scotch est ensuite coloré avec une variante rapide de la coloration de May-Grünwald Giemsa (kit RAL 555). Le scotch ne doit pas être mis à tremper dans le fixateur ; cela aurait pour effet de retirer la colle présente sur le scotch et de fausser le résultat. Le scotch est ensuite déposé sur une lame de microscope et observé au microscope optique. Ce prélèvement permet d'observer les parasites superficiels : *Chirodiscoïdes caviae, Cheyletiella parasitivorax, Ctenocephalides felis, Ctenocephalides canis, Myocoptes musculinus* mais aussi les déjections de puces.

- Le brossage du pelage

On commence par brosser l'animal et on récupère les produits de brossage. Une manière de faire cela est de brosser l'animal sur une table préalablement lavée et de racler la table avec une lame de microscope afin de récupérer les produits du brossage sur une autre lame de microscope. Une goutte de lactophénol est ajoutée sur la lame et une lamelle est déposée par-dessus, avant d'être observée au microscope optique.

- **Le trichogramme ou examen direct des poils**

Les poils sont prélevés et déposés sur une lame de microscope, dans une goutte de lactophénol. On peut observer les œufs de certains parasites et les lésions de teigne.

BUISSON Margaux

CONNAISSANCES ACTUELLES EN DERMATOLOGIE DU COBAYE ET ILLUSTRATIONS PAR QUELQUES CAS CLINIQUE

Thèse d'Etat de Doctorat Vétérinaire : Lyon*, le 29 novembre 2019*

RESUME : Le cochon d'Inde est un NAC de plus en plus rencontré dans l'exercice de la médecine vétérinaire. L'objectif de notre travail est de faire un état des connaissances actuelles en dermatologie du cochon d'Inde et de donner des clefs de diagnostic et de traitement des dermatoses de cet animal.

Dans la première partie, nous abordons quelques généralités sur le cochon d'Inde : ses origines, son rôle selon les continents, son mode de vie et les difficultés de la médecine vétérinaire de cet animal. Dans la deuxième partie, nous faisons le point sur les spécificités cliniques et histologiques de la peau du cobaye. Dans la troisième partie, nous classons et décrivons les dermatoses du cobaye, par grand symptôme. Enfin, dans la dernière partie, nous illustrons nos propos, en décrivant quelques cas cliniques.

Bien qu'il existe des ouvrages et des articles qui traitent de la dermatologie du cochon d'Inde, et sur lesquels repose ce travail, il existe des zones d'ombres, qu'il serait intéressant d'explorer, afin d'améliorer la médecine de ce petit animal de compagnie.

MOTS CLES :

- Cochon d'Inde
- Dermatologie vétérinaire

JURY :

Président :	Monsieur le Professeur Jean-François Nicolas
1er Assesseur :	Monsieur le Professeur Didier Pin
2ème Assesseur :	Monsieur le Professeur Gilles Bourdoiseau

DATE DE SOUTENANCE : Vendredi 29 novembre 2019