RÉPUBLIQUE FRANÇAISE
Liberté
Égalité
Fraternité

VetAgro Sup

CAMPUS VETERINAIRE DE LYON

Année 2023 - Thèse n° 013

ORIGINES ET DEVENIRS DE LA GÉMELLITÉ CHEZ LA JUMENT

THESE

Présentée à l'Université Claude Bernard Lyon 1
(Médecine – Pharmacie)

Et soutenue publiquement le 16 juin 2023
Pour obtenir le titre de Docteur Vétérinaire

Par

LE GUEDART Marie

UNIVERSITÉ DE LYON

RÉPUBLIQUE FRANÇAISE
Liberté
Égalité
Fraternité

VetAgro Sup

CAMPUS VETERINAIRE DE LYON

Année 2023 - Thèse n° 013

ORIGINES ET DEVENIRS DE LA GÉMELLITÉ CHEZ LA JUMENT

THESE

Présentée à l'Université Claude Bernard Lyon 1
(Médecine – Pharmacie)

Et soutenue publiquement le 16 juin 2023
Pour obtenir le titre de Docteur Vétérinaire

Par

LE GUEDART Marie

UNIVERSITÉ DE LYON

Liste des enseignants du Campus Vétérinaire de Lyon (20-03-2023)

Pr	ABITBOL	Marie	Professeur
Dr	ALVES-DE-OLIVEIRA	Laurent	Maître de conférences
Pr	ARCANGIOLI	Marie-Anne	Professeur
Dr	AYRAL	Florence	Maître de conférences
Pr	BECKER	Claire	Professeur
Dr	BELLUCO	Sara	Maître de conférences
Dr	BENAMOU-SMITH	Agnès	Maître de conférences
Pr	BENOIT	Etienne	Professeur
Pr	BERNY	Philippe	Professeur
Pr	BONNET-GARIN	Jeanne-Marie	Professeur
Dr	BOURGOIN	Gilles	Maître de conférences
Dr	BRUTO	Maxime	Maître de conférences
Dr	BRUYERE	Pierre	Maître de conférences
Pr	BUFF	Samuel	Professeur
Pr	BURONFOSSE	Thierry	Professeur
Dr	CACHON	Thibaut	Maître de conférences
Pr	CADORÉ	Jean-Luc	Professeur
Pr	CALLAIT-CARDINAL	Marie-Pierre	Professeur
Pr	CHABANNE	Luc	Professeur
Pr	CHALVET-MONFRAY	Karine	Professeur
Dr	CHANOIT	Gullaume	Professeur
Dr	CHETOT	Thomas	Maître de conférences
Pr	DE BOYER DES ROCHES	Alice	Professeur
Pr	DELIGNETTE-MULLER	Marie-Laure	Professeur
Pr	DJELOUADJI	Zorée	Professeur
Dr	ESCRIOU	Catherine	Maître de conférences
Dr	FRIKHA	Mohamed-Ridha	Maître de conférences
Dr	GALIA	Wessam	Maître de conférences
Pr	GILOT-FROMONT	Emmanuelle	Professeur
Dr	GONTHIER	Alain	Maître de conférences
Dr	GREZEL	Delphine	Maître de conférences
Dr	HUGONNARD	Marine	Maître de conférences
Dr	JOSSON-SCHRAMME	Anne	Chargé d'enseignement contractuel
Pr	JUNOT	Stéphane	Professeur
Pr	KODJO	Angeli	Professeur
Dr	KRAFFT	Emilie	Maître de conférences
Dr	LAABERKI	Maria-Halima	Maître de conférences
Dr	LAMBERT	Véronique	Maître de conférences
Pr	LE GRAND	Dominique	Professeur
Pr	LEBLOND	Agnès	Professeur
Dr	LEDOUX	Dorothée	Maître de conférences
Dr	LEFEBVRE	Sébastien	Maître de conférences
Dr	LEFRANC-POHL	Anne-Cécile	Maître de conférences
Dr	LEGROS	Vincent	Maître de conférences
Pr	LEPAGE	Olivier	Professeur
Pr	LOUZIER	Vanessa	Professeur
Dr	LURIER	Thibaut	Maître de conférences
Dr	MAGNIN	Mathieu	Maître de conférences
Pr	MARCHAL	Thierry	Professeur
Dr	MOSCA	Marion	Maître de conférences
Pr	MOUNIER	Luc	Professeur
Dr	PEROZ	Carole	Maître de conférences
Pr	PIN	Didier	Professeur
Pr	PONCE	Frédérique	Professeur
Pr	PORTIER	Karine	Professeur
Pr	POUZOT-NEVORET	Céline	Professeur
Pr	PROUILLAC	Caroline	Professeur
Pr	REMY	Denise	Professeur
Dr	RENE MARTELLET	Magalie	Maître de conférences
Pr	ROGER	Thierry	Professeur
Dr	SAWAYA	Serge	Maître de conférences
Pr	SCHRAMME	Michael	Professeur
Pr	SERGENTET	Delphine	Professeur
Dr	TORTEREAU	Antonin	Maître de conférences
Dr	VICTONI	Tatiana	Maître de conférences
Dr	VIRIEUX-WATRELOT	Dorothée	Chargé d'enseignement contractuel
Pr	ZENNER	Lionel	Professeur

REMERCIEMENTS ADRESSÉS AU JURY

A Madame le Professeur Muriel DORET DION,

De l'Université Claude Bernard Lyon 1, Faculté de médecine de Lyon,

Pour m'avoir fait l'honneur d'accepter la présidence du jury de ma thèse,

Mes sincères remerciements.

A Madame le Docteur Anne-Cécile LEFRANC-POHL,

De VetAgro Sup, Campus Vétérinaire de Lyon,

Pour m'avoir fait l'honneur d'encadrer ma thèse,

Pour son enthousiasme, sa bienveillance et son aide précieuse tout au long de ce travail,

Mes sincères remerciements.

A Monsieur le Professeur Jean-Luc CADORÉ,

De VetAgro Sup, Campus Vétérinaire de Lyon,

Pour avoir accepté de faire partie du jury de ma thèse,

Mes sincères remerciements.

Table des matières

Table des figures *11*

Table des tableaux *13*

Liste des abréviations *15*

Introduction *17*

Partie 1 : Origines de la gémellité chez la jument *19*

I. Physiologie du début de gestation chez la jument et origine des jumeaux dizygotes 19

A) Physiologie du début de gestation : de la fécondation à la placentation 20

a) La période embryonnaire : de la fécondation à 40 jours 20

b) La période fœtale : de 40 jours à la placentation 25

B) Hormonologie du début de gestation 28

a) La progestérone et les progestagènes 28

b) L'eCG (gonadotrophine chorionique équine) 29

c) Les œstrogènes 29

d) Les prostaglandines 30

e) La relaxine 30

f) Les gonadotrophines hypophysaires 30

g) L'ocytocine 31

C) Origine d'une gémellité dizygotique 31

a) Ovulations multiples et gémellité dizygotique 31

b) Facteurs de risque d'une gémellité dizygotique 33

c) Développement utérin d'une gémellité dizygote 34

II. Technologies de la reproduction chez la jument et origine des jumeaux monozygotiques . 39

A) Transfert d'embryon et techniques de reproduction assistée (TRA) 39

a) Le transfert d'embryon 40

b) La récupération d'ovocytes en vue des techniques de reproduction assistée 42

c) Le transfert d'ovocytes (TO) 42

d) L'injection intracytoplasmique de spermatozoïde (ICSI) 44

B) Origine d'une gémellité monozygotique 48

a) Scissions embryonnaires et gémellité monozygotique 48

b) Facteurs de risque d'une gémellité monozygotique 49

c) Développement utérin d'une gémellité monozygotique 51

III. Le diagnostic de gestation gémellaire 53

A) Diagnostic de gestation et mise en évidence d'une gémellité par palpation transrectale .. 53

a) Diagnostic de gestation par palpation transrectale 54

b) Diagnostic de gémellité par palpation transrectale 58

B) Diagnostic de gestation et mise en évidence d'une gémellité par échographie transrectale et transabdominale 59

a) Diagnostic de gestation par échographie 59

b) Diagnostic précoce de gémellité par échographie transrectale 66

c) Diagnostic tardif de gémellité par échographie transabdominale 69

C) Diagnostics différentiels de la gémellité 70

a) Les kystes endométriaux 70

b) Les accumulations liquidiennes : vessie, pyomètre 73

Partie 2 : Devenirs de la gémellité chez la jument : gestion au cours de la gestation 77

I. Gestion précoce d'une gémellité (avant 35 jours de gestation) 78

A) Écrasement manuel ou squeezing d'une vésicule embryonnaire 79

a) Description de la technique d'écrasement manuel d'une vésicule gémellaire 80

b) Taux de réussite d'un écrasement manuel 82

c) Risques associés à l'écrasement manuel 82

B) Attendre la résorption spontanée d'une des deux vésicules 83

C) Aspiration du liquide gestationnel ou ponction traumatogène échoguidée par voie trans-vaginale 85

a) Description de la technique d'aspiration du liquide gestationnel échoguidée par voie trans-vaginale 86

b) Taux de réussite d'une aspiration du liquide gestationnel échoguidée par voie trans-vaginale 88

c) Risques associés à une aspiration du liquide gestationnel échoguidée par voie trans-vaginale 88

D) Induction de l'avortement des deux fœtus : injection de prostaglandines 89

a) Indications de l'induction de l'avortement des deux fœtus 89

b) Protocole de l'induction de l'avortement des deux fœtus 90

c) Taux de réussite et conséquences de l'induction de l'avortement des deux fœtus 90

II. Gestion tardive d'une gémellité (de 35 jours de gestation à la mise-bas) 92

A) Luxation crânio-cervicale ou atlanto-occipitale 92

a) Description des techniques de luxation cranio-cervicale 93

b) Taux de réussite d'une luxation cranio-cervicale 96
c) Avantages et inconvénients des méthodes de luxation cranio-cervicale 97
B) Injection létale échoguidée par voie trans-abdominale 98
a) Description de la technique d'injection létale par voie trans-abdominale 98
b) Taux de réussite d'une injection létale par voie trans-abdominale 101
c) Risques associés à une injection létale par voie trans-abdominale 102
C) Compression thoracique 102
a) Description de la technique de compression thoracique 102
b) Utilisation de la compression thoracique 104
D) Ablation chirurgicale d'un conceptus 104
E) Induction de l'avortement des deux fœtus : injections répétées de prostaglandines 104
a) Indication de l'induction de l'avortement des deux fœtus 105
b) Protocole de l'induction de l'avortement des deux fœtus 105
III. Gestion des gémellités au moment de la mise-bas 107
A) Déroulement et complications du poulinage suite à une gémellité 107
a) Les dystocies d'origine fœtale suite à une gémellité 109
b) Gestion de la dystocie en cas de gémellité 110
B) Post-partum et pertes économiques suite à une gémellité 113
a) Conséquences d'une gémellité à terme pour la jument 113
b) Conséquences d'une gémellité à terme pour les poulains 115
Conclusion 121
Bibliographie 123

Table des figures

FIGURE 1 : SCHEMA ILLUSTRANT LE DEVELOPPEMENT EMBRYONNAIRE JUSQU'AU JOUR 11 POST-FECONDATION (INSPIRE DE GINTHER 1998) 21
FIGURE 2 : SCHEMA ILLUSTRANT LE DEVELOPPEMENT EMBRYONNAIRE JUSQU'A LA FIXATION (INSPIRE DE GINTHER 1998) 22
FIGURE 3 : PHOTOGRAPHIE D'UN BLASTOCYSTE EQUIN ENTOURE D'UNE CAPSULE. SOURCE : IFCE 22
FIGURE 4 : SCHEMA ILLUSTRANT LE DEVELOPPEMENT EMBRYONNAIRE DE LA FIXATION JUSQU'A 30 JOURS DE GESTATION (INSPIRE DE GINTHER 1998) 24
FIGURE 5 : OBSERVATION ENDOSCOPIQUE DE CUPULES ENDOMETRIALES DANS L'UTERUS D'UNE JUMENT APRES UNE INTERRUPTION DE GESTATION A 70 JOURS DE GESTATION (BRINSKO ET AL. 2011A) 25
FIGURE 6 : SCHEMA ILLUSTRANT LE DEVELOPPEMENT EMBRYONNAIRE A 40 JOURS DE GESTATION (INSPIRE DE GINTHER 1998) 26
FIGURE 7 : SCHEMA DE MICROPLACENTOME EQUIN (MODIFIE DE BRINSKO ET AL. 2011A) 27
FIGURE 8 : ÉVOLUTION SPONTANEE DES VESICULES GEMELLAIRES (EN NE TENANT PAS COMPTE DES DIFFERENCES DE TAILLE ENTRE LES DEUX VESICULES) AU COURS DE LA PHASE EMBRYONNAIRE (D'APRES GINTHER 1989) 36
FIGURE 9 : SCHEMA REPRESENTANT LES DIFFERENTS STADES POSSIBLES DE SCISSION EMBRYONNAIRE (INSPIRE DE HVIID 2018) 49
FIGURE 10 : SCHEMA DE LA REALISATION DE L'EXAMEN ECHOGRAPHIQUE DE LA JUMENT, VUE DORSALE. (SOURCE PERSONNELLE) 60
FIGURE 11 : IMAGE ECHOGRAPHIQUE D'UNE VESICULE EMBRYONNAIRE A 15 JOURS DE GESTATION. SOURCE : DR ANNE JOSSON-SCHRAMME 63
FIGURE 12 : IMAGE ECHOGRAPHIQUE AVEC DOPPLER D'UNE VESICULE EMBRYONNAIRE A 28 JOURS DE GESTATION. SOURCE : DR GUILLAUME THOMAS-GUINGAND 64
FIGURE 13 : COURBE D'EVOLUTION DE LA TAILLE DE LA VESICULE EMBRYONNAIRE AU COURS DES 40 PREMIERS JOURS DE GESTATION CHEZ LA JUMENT (MODIFIE D'APRES GINTHER 1998) 65
FIGURE 14 : IMAGES ECHOGRAPHIQUES DE DEUX VESICULES GEMELLAIRES BILATERALES A 14 JOURS DE GESTATION. SOURCE : DR LAURENT MANGOLD 67
FIGURE 15 : IMAGE ECHOGRAPHIQUE DE TROIS VESICULES EMBRYONNAIRES UNILATERALES A 14 JOURS DE GESTATION. SOURCE : DR LAURENT MANGOLD 67
FIGURE 16 : IMAGE ECHOGRAPHIQUE DE LA ZONE D'APPOSITION DES PLACENTAS DE DEUX FŒTUS JUMEAUX A 130 JOURS DE GESTATION. SOURCE : DR ANNE JOSSON-SCHRAMME 70
FIGURE 17 : IMAGE ECHOGRAPHIQUE D'UN KYSTE ENDOMETRIAL. SOURCE : DR LAURENT MANGOLD 71
FIGURE 18 : IMAGE ECHOGRAPHIQUE DE DEUX KYSTES ENDOMETRIAUX ACCOLES. SOURCE PERSONNELLE 72

FIGURE 19 : IMAGES ECHOGRAPHIQUES D'UNE VESICULE EMBRYONNAIRE AVANT (A GAUCHE) ET APRES ECRASEMENT (A DROITE). SOURCE : DR LAURENT MANGOLD 81
FIGURE 20 : SCHEMA DE LA REALISATION DE L'ASPIRATION DE LIQUIDE GESTATIONNEL ECHOGUIDEE PAR VOIE TRANS-VAGINALE (VUE LATERALE DROITE). SOURCE PERSONNELLE 87
FIGURE 21 : SCHEMA DE LA REALISATION D'UNE LUXATION CRANIO-CERVICALE (ETAPE 6 EN HAUT ; ETAPE 7 EN BAS). SOURCE PERSONNELLE 94
FIGURE 22 : IMAGE ECHOGRAPHIQUE TRANS-ABDOMINALE D'UN THORAX DE FŒTUS EN VUE TRANSVERSALE. SOURCE : DR ANNE JOSSON SCHRAMME 100
FIGURE 23 : SCHEMA DE LA REALISATION D'UNE COMPRESSION THORACIQUE. SOURCE PERSONNELLE 103
FIGURE 24 : DEROULEMENT D'UN POULINAGE EUTOCIQUE (DEMORY 2005) 108
FIGURE 25 : POULAIN JUMEAU NOUVEAU-NE (SON JUMEAU ETAIT MORT-NE). SOURCE : JEAN-MICHEL MARTINOT . 116

Table des tableaux

TABLEAU I : AVANTAGES ET INCONVENIENTS DES METHODES DE TRANSFERT EMBRYONNAIRE ET D'INJECTION INTRACYTOPLASMIQUE DE SPERMATOZOÏDE 47

TABLEAU II : MODIFICATIONS UTERINES PALPABLES EN TRANSRECTAL AU COURS DE LA GESTATION CHEZ LA JUMENT ... 55

TABLEAU III : OBSERVATIONS ECHOGRAPHIQUES AU DEBUT DE LA GESTATION CHEZ LA JUMENT (INSPIREES DE BRINSKO ET AL. 2011D; MCCUE 2014) 62

TABLEAU IV : AVANTAGES ET INCONVENIENTS DES DIFFERENTS ABORDS POUR LA LUXATION CRANIO-CERVICALE (REALISE D'APRES HAMON 2017; WOLFSDORF 2021) 97

TABLEAU V : COMPARAISON DES AVANTAGES ET DES INCONVENIENTS RESPECTIFS D'UNE INJECTION LETALE DE PENICILLINE-PROCAÏNE ET DE CHLORURE DE POTASSIUM (MACPHERSON, REIMER 2000; HAMON 2017) 101

Liste des abréviations

- **BID** : *bis in die* (deux fois par jour)
- **cm** : centimètre
- **DG** : diagnostic de gestation
- **Dr** : Docteur
- **eCG** : equine Chorionic Gonadotropin = Gonadotrophine Chorionique équine
- **FSH** : Follicle Stimulating Hormone = hormone de stimulation folliculaire
- **h** : heure
- **hCG** : human Chorionic Gonadotropin = Gonadotrophine Chorionique humaine
- **ICSI** : intra-cytoplasmic sperm injection = injection intracytoplasmique de spermatozoïde
- **IM** : intramusculaire
- **IV** : intraveineux
- **j** : jour
- **KCl** : chlorure de potassium
- **kg** : kilogramme
- **LH** : Luteizing Hormon = hormone lutéinisante
- **mEq** : milliéquivalent
- **mg** : milligramme
- **MHz** : mégahertz
- **min** = minute
- **mL** : millilitre
- **mm** : millimètre
- **NaCl** : chlorure de sodium
- **ng** = nanogramme
- **PGE2** : prostaglandine E2
- **PGF2α** : prostaglandine F2α
- **PMSG** : Pregnant Mare Serum Gonadotropine = eCG
- **PO** : *per os* (par voie orale)
- **SID** : *semel in die* (une fois par jour)

- **TMPS** : triméthoprime et sulfamides
- **TO** : transfert d'ovocytes
- **TRA** : techniques de reproduction assistée
- **UI** : unité internationale
- **µm** : micromètre

Introduction

La gémellité se définit comme le fait d'avoir des jumeaux. Ces jumeaux peuvent être dizygotes, c'est-à-dire issus de la fécondation de deux ovules par deux spermatozoïdes distincts. Mais, de façon plus anecdotique, ils peuvent aussi être monozygotes, c'est-à-dire, issus de la division d'un même ovocyte.

La gémellité entraine fréquemment de sévères complications chez la jument. Elle est considérée comme la deuxième cause d'avortements non infectieux dans cette espèce après les anomalies de cordon ombilical et représente 6 à 30 % des avortements. Ce phénomène s'explique par une compétition des deux fœtus pour l'espace utérin entrainant une insuffisance placentaire. Par ailleurs, la naissance de jumeaux, qui survient dans 1 à 2 % des gestations gémellaires, conduit souvent à des complications au poulinage, ainsi qu'à la naissance de poulains plus petits et plus sensibles aux infections. Il est donc primordial de bien diagnostiquer ces gestations à risque pour pouvoir les réduire à une gestation simple le plus précocement possible.

L'objectif de cette thèse est de faire un état des lieux des connaissances actuelles sur les origines du développement de jumeaux *in utero* et sur leurs devenirs possibles.

Dans la première partie seront abordées des notions essentielles de reproduction équine, telles que la physiologie de la gestation et les méthodes de reproduction assistée. Les deux origines possibles de jumeaux monozygotes ou dizygotes seront aussi évoquées. Enfin, le diagnostic de gestation, et plus précisément celui de la gémellité sera décrit.

Dans la seconde partie, les devenirs possibles d'une gémellité seront détaillés en fonction du stade de diagnostic et donc de l'avancement de la gestation. Il s'agit principalement de la présentation et de l'analyse critique des différentes méthodes de réduction gémellaire utilisables chez la jument. Enfin, les conséquences d'une gémellité constatée à la mise-bas seront développées.

Partie 1 : Origines de la gémellité chez la jument

La gémellité, définie précédemment comme le fait d'avoir des jumeaux, est relativement fréquente chez la jument. Cette gémellité peut être qualifiée de dizygote si les jumeaux sont issus de deux ovocytes différents fécondés par deux spermatozoïdes différents, ou de monozygotes s'ils sont issus de la division d'un unique ovocyte fécondé par un seul spermatozoïde.

Cette partie fera alors l'objet d'une étude de ces deux origines possibles de gémellité. Pour cela, le début de la gestation chez la jument sera décrit, de l'enchainement des étapes clés du développement embryonnaire au rôle des différentes hormones intervenant. Les techniques de reproduction assistée dans l'espèce équine seront également abordées afin de comprendre les enjeux et les risques qu'elles occasionnent en lien avec la gémellité. Enfin, une fois la gestation gémellaire établie chez la jument, les différentes méthodes diagnostiques de celles-ci et leur diagnostic différentiel seront développés.

I. Physiologie du début de gestation chez la jument et origine des jumeaux dizygotes

La physiologie de la gestation est un phénomène complexe qui s'organise autour d'une série d'évènements physiques et chimiques. Ces évènements sont contrôlés par des mécanismes hormonaux, qui ne sont pas tous élucidés aujourd'hui. Par ailleurs, si deux ovocytes provenant de deux follicules différents sont fécondés, une gestation gémellaire est obtenue. En cas de gestation gémellaire, le développement *in utero* des deux jumeaux peut être modifié. L'objectif de cette partie est de décrire les premières étapes de la gestation simple chez la jument, depuis la fécondation jusqu'à la mise en place du placenta, en détaillant le rôle des hormones intervenant, puis, la mise en place et le développement utérin de jumeaux dizygotes.

A) Physiologie du début de gestation : de la fécondation à la placentation

La gestation est un état physiologique qui comprend une succession précise d'évènements qui concourent à l'obtention d'un embryon, puis d'un fœtus et enfin d'un nouveau-né. Dans cette partie, le début de la gestation sera décrit de la fécondation jusqu'à la placentation.

a) La période embryonnaire : de la fécondation à 40 jours

La **gestation** se définit comme la période comprise entre la fécondation et la mise-bas. Elle comprend une succession d'évènements physiques et hormonaux qui concourent à la mise en place d'un embryon puis d'un fœtus et pour finir la naissance d'un nouveau-né. Suite à la fécondation dans l'oviducte commencent les premières divisions de l'embryon, appelé alors morula. Ces divisions ont lieu durant les jours 1 à 6 suivant la fécondation (Betteridge et al. 1979; Sharp 2000; England 2005; Brinsko et al. 2011a). Dès le quatrième jour post-fécondation, l'embryon est capable de sécréter des prostaglandines E2 et il semblerait que cela lui permette d'être transporté dans l'utérus (McDowell, Sharp 2011).

Au bout du sixième jour post-fécondation, l'embryon traverse la papille utéro-tubaire et atteint l'utérus. Il se nomme alors **blastocyste** et des changements morphologiques et physiologiques s'opèrent. La zone pellucide se détache de l'embryon et une capsule de glycoprotéines se met en place. En parallèle, une cavité tapissée de cellules endodermiques se forme, la cavité vitelline, et la masse cellulaire interne qui donnera l'embryon à proprement parler s'individualise à un pôle (Figure 1) (Ginther 1998; Herrler et al. 2000; Allen, Stewart 2001; Betteridge 2011).

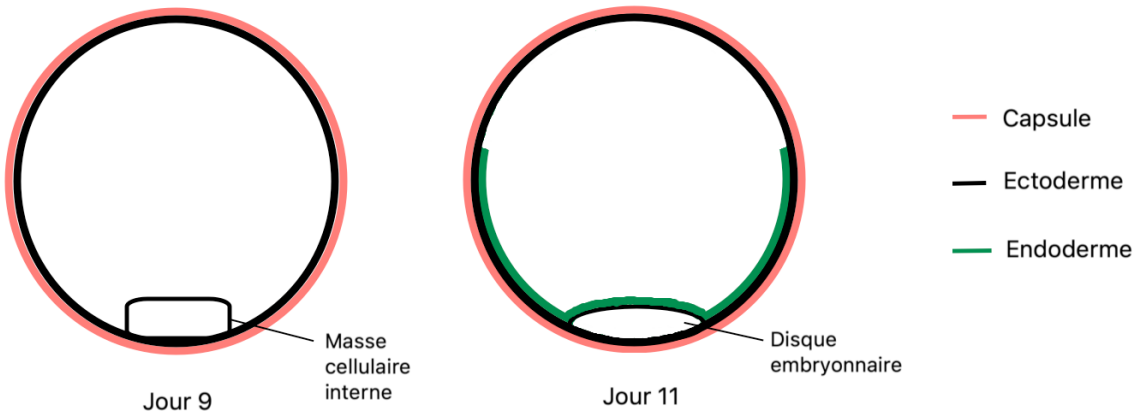

Figure 1 : Schéma illustrant le développement embryonnaire jusqu'au jour 11 post-fécondation (inspiré de Ginther 1998)

Dès son entrée dans l'utérus, le blastocyste est extrêmement mobile dans l'intégralité de l'utérus et ce jusqu'à 15 à 17 jours post-ovulation (Figure 2) (Leith, Ginther 1984; Ginther 1985). De plus, il entame une phase de croissance rapide. Cela est permis par la présence de la **capsule embryonnaire** (Figure 3). La capsule est une matrice extracellulaire constituée de glycoprotéines qui maintient la forme sphérique de l'embryon, lui offre un support physique résistant et accumule les sécrétions histotrophiques nécessaires à la nutrition de ce dernier (Allen, Stewart 2001). C'est au cours de cette phase de croissance qu'a lieu la **reconnaissance maternelle de la gestation**. Il s'agit d'un signal complexe mettant en jeu différents mécanismes à la fois physiques et chimiques par lesquels le conceptus signale sa présence à la mère pour empêcher la lutéolyse. Ce signal est encore très peu connu aujourd'hui. Par ailleurs, une nouvelle couche cellulaire se forme, le mésoderme. L'association de l'ectoderme et du mésoderme se nomme alors le **chorion** (Ginther 1998).



Figure 2 : Schéma illustrant le développement embryonnaire jusqu'à la fixation (inspiré de Ginther 1998)

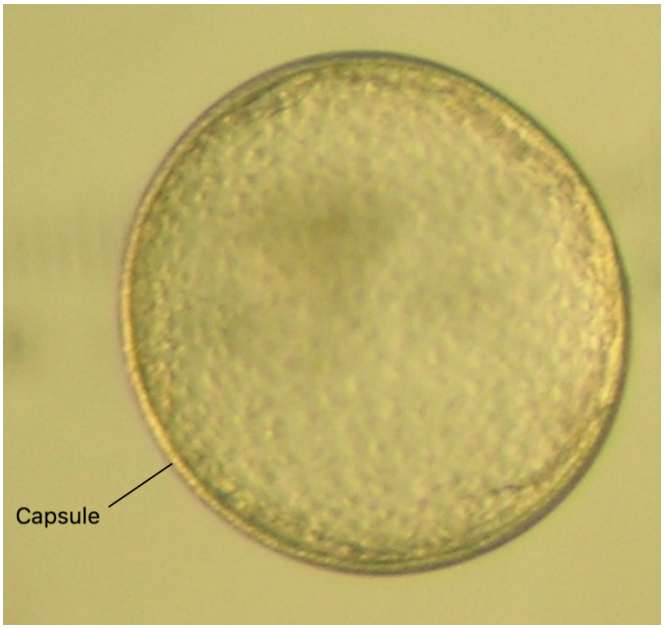

Figure 3 : Photographie d'un blastocyste équin entouré d'une capsule. Source : IFCE

Chez les juments, c'est la prostaglandine PGF2α qui est responsable de la lutéolyse. Pour qu'une gestation soit maintenue, il faut donc un blocage de la lutéolyse pour permettre une sécrétion continue de progestérone. Le mécanisme le plus probable chez la jument serait que le conceptus empêche la sécrétion de PGF2α de façon transitoire jusqu'à 20 jours de gestation environ. La grande mobilité de l'embryon est clairement impliquée dans la reconnaissance maternelle de la gestation car elle permet la distribution spatiale du signal dans tout

l'endomètre. De plus, il est prouvé que le conceptus induit la production par l'endomètre d'un inhibiteur de PGF2α grâce à la synthèse d'un facteur embryonnaire. Il a été suggéré que le contact d'un embryon pendant 24 heures est suffisant pour modifier les adhésions focales de l'endomètre et diminuer la sécrétion de PGF. Ce signal permet le maintien du corps jaune primaire et la sécrétion de progestérone, indispensable à la sécrétion endométriale continue d'histotrophes (nutriments essentiels à la croissance et au développement du conceptus) (Leith, Ginther 1984; Sharp et al. 1984; Ginther 1998; McDowell, Sharp 2011; Klohonatz et al. 2019; Swegen 2021).

Vers les jours 16 à 17 de gestation, l'augmentation combinée du diamètre de la vésicule embryonnaire et du tonus utérin entrainent son immobilisation à la base d'une corne utérine. La vésicule ne peut plus se déplacer malgré la poursuite des contractions utérines : c'est la **fixation embryonnaire**. Le jour moyen de fixation chez les juments qui ne sont pas en période post-partum est le 15e jour chez les ponettes et le 16e jour chez les juments. Le diamètre de la vésicule étant identique au moment de la fixation, la fixation est ainsi plus tardive chez les juments que chez les ponettes, ce qui peut être la conséquence d'un utérus plus grand (Ginther 1983a; 1989). Consécutivement une rotation de la vésicule embryonnaire a lieu de sorte que l'embryon à proprement parler se retrouve sur la face ventrale du sac vitellin : c'est l'**orientation**, qui a lieu aux jours 17 - 18 de la gestation (Ginther 1985). Au même moment, la cavité amniotique se forme (Figure 4). La capsule embryonnaire semble jouer un rôle important dans ces mécanismes. Elle est perdue entre 21 et 23 jours de gestation (Ginther 1998; Herrler et al. 2000; Allen, Stewart 2001; England 2005; Betteridge 2011; Brinsko et al. 2011a).

L'**allantoïde** se développe alors progressivement à partir de l'embryon vers 21 jours de gestation et repousse ce dernier dorsalement. Il s'agit d'un diverticule endodermique. Le **sac vitellin** perd progressivement de l'importance au profit du sac allantoïde. L'union de l'allantoïde avec le chorion, qui se produit vers le jour 24 de gestation, est appelée **allanto-chorion**. La placentation passe alors d'une placentation vitelline à une placentation chorio-allantoïque. Enfin, la zone de chorion située entre les sacs allantoïde et vitellin correspond à la **ceinture chorionique**, qui apparait vers 28 jours de gestation et donnera les cupules endométriales (Figure 4) (Van Niekerk 1965; Ginther 1998; Allen et al. 2011).

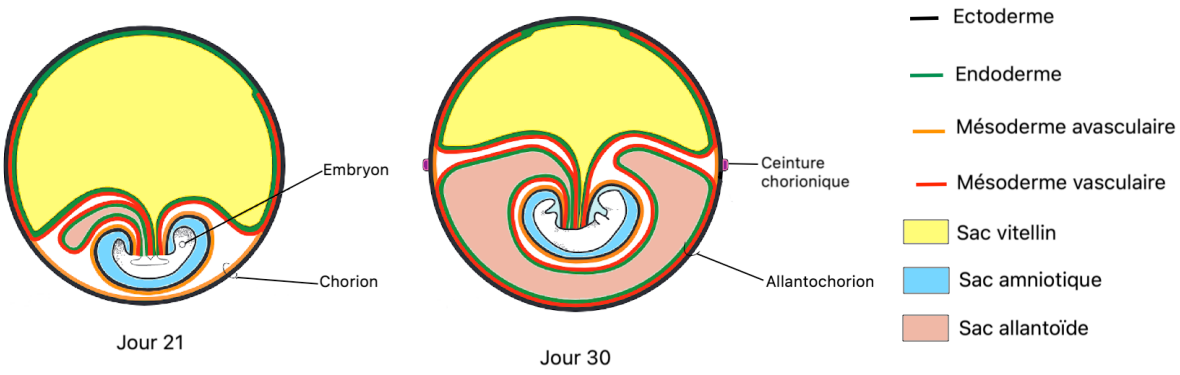

Figure 4 : Schéma illustrant le développement embryonnaire de la fixation jusqu'à 30 jours de gestation (inspiré de Ginther 1998)

La ceinture chorionique se différencie en structures glandulaires à partir de 30 jours de gestation et établit des liaisons entre les surfaces embryonnaire et maternelle. Vers le 38e jour de gestation, les **cupules endométriales** (Figure 5) sont formées au niveau de l'endomètre à partir de la ceinture chorionique (Allen 1970; Allen, Moor 1972; Moor et al. 1975). De plus, l'embryon, repoussé dorsalement par l'allantoïde au profit du sac vitellin, a atteint le pôle dorsal de la vésicule et le cordon ombilical a entamé sa formation. L'organogenèse essentielle est achevée, les bourgeons des membres sont visibles et l'activité fœtale est objectivée. Ces évènements marquent ainsi la fin du développement embryonnaire et le début de la vie fœtale à partir de 40 jours de gestation (Ginther 1998; England 2005; Allen et al. 2011; Brinsko et al. 2011a).

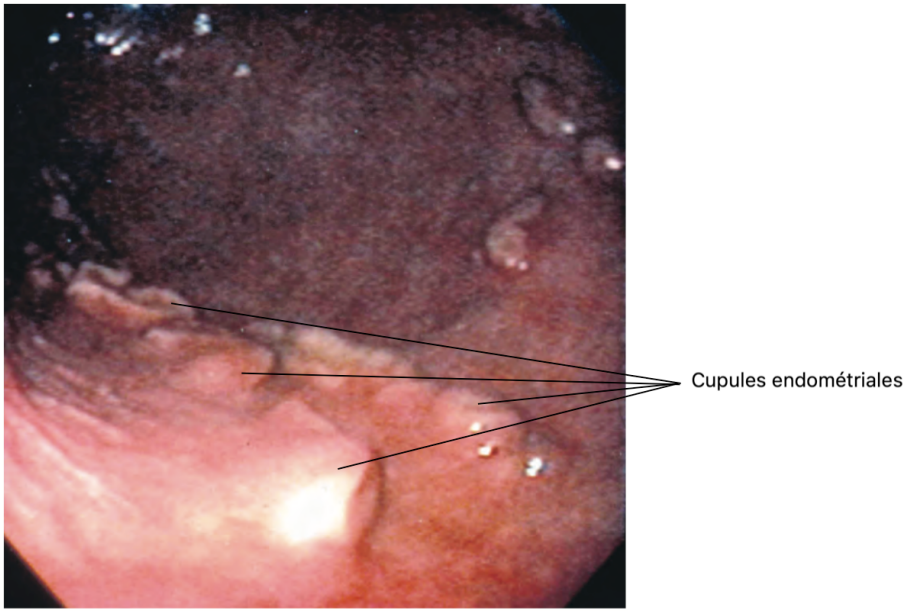

Figure 5 : Observation endoscopique de cupules endométriales dans l'utérus d'une jument après une interruption de gestation à 70 jours de gestation (Brinsko et al. 2011a)

b) La période fœtale : de 40 jours à la placentation

Les cupules endométriales (Figure 6) sécrètent de l'eCG (equine Chorionic Gonadotropin), anciennement dénommée PMSG (Pregnant Mare Serum Gonadotropin), qui stimule le développement de corps jaunes supplémentaires dans les deux ovaires qui sont soit des **corps jaunes secondaires** (ils proviennent des ovulations survenues entre les jours 40 et 70 de la gestation), soit des **corps jaunes accessoires** (ils proviennent de la lutéinisation des follicules existant entre les jours 40 et 150 de la gestation). Tous ces corps jaunes sécrètent de la progestérone supplémentaire et contribuent au maintien de la gestation, jusqu'à ce qu'ils dégénèrent vers 150 - 200 jours de gestation (Allen 1970; Allen, Moor 1972; Squires et al. 1974; Bergfelt et al. 1989; Brinsko et al. 2011a).

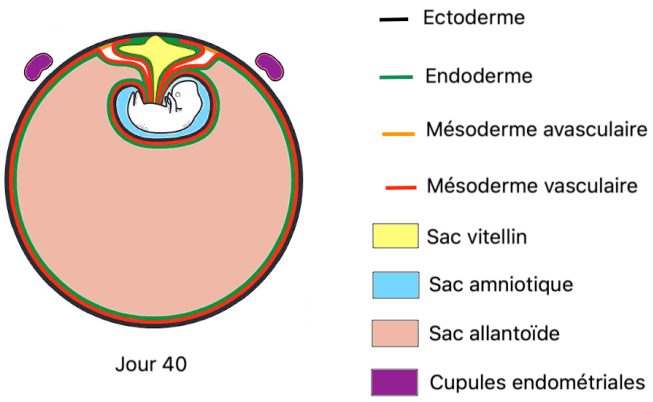

Figure 6 : Schéma illustrant le développement embryonnaire à 40 jours de gestation (inspiré de Ginther 1998)

L'expansion et l'allongement continu du fœtus entrainent progressivement l'envahissement de la corne gravide et du corps utérin vers 60 - 65 jours de gestation, puis de la corne non gravide vers 80 - 85 jours de gestation (Allen, Goddard 1984; Brinsko et al. 2011a).

A l'interface fœto-maternelle, des villosités chorioniques s'emboitent dans les cryptes de l'endomètre dès 42 jours de gestation ; c'est l'**implantation**. L'implantation aboutit à la **placentation**. Le placenta devient fonctionnel vers 3 mois de gestation (Samuel et al. 1976; Betsch 2017).

Chez la jument, la placentation est dite (Clement et al. 1997a; Allen, Stewart 2001; England 2005) :

- **Diffuse** : les villosités sont présentes sur toute la surface du chorion
- **Épithéliochoriale** : l'épithélium de l'endomètre est en contact avec le chorion, sauf au niveau du col et aux extrémités des cornes utérines
- **Microcotylédonnaire** : des microvillosités fœtales se développent entre 60 et 80 jours de gestation jusqu'à ce que l'attachement placentaire complet se produise sous forme de **microplacentomes** (microcotylédons avec microcaroncules maternels) (Figure 7) vers 150 jours de gestation (Brinsko et al. 2011a).

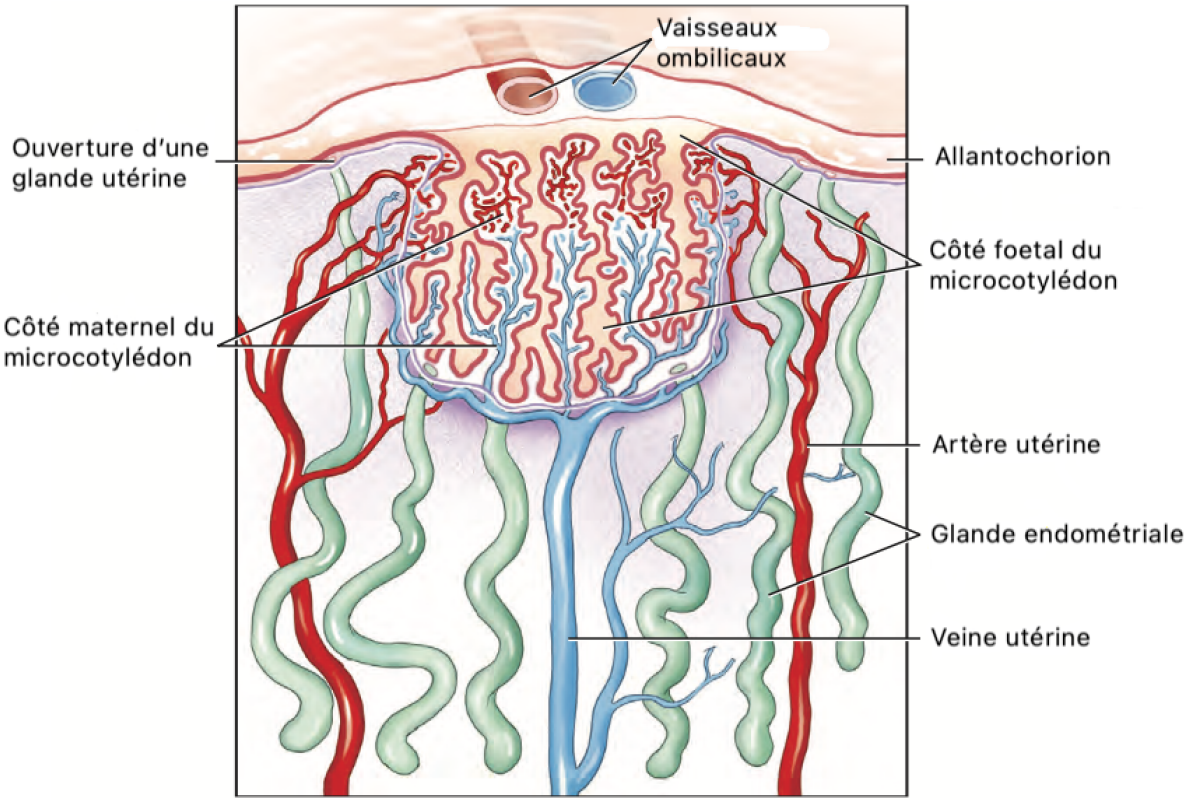

Figure 7 : Schéma de microplacentome équin (modifié de Brinsko et al. 2011a)

Les cupules endométriales atteignent leur pic de sécrétion d'eCG autour des jours 60 à 70 de gestation. Entre 90 et 140 jours de gestation, elles se détachent progressivement de la surface endométriale. Une cicatrice dépourvue de microcotylédons persiste (Allen 1970; Allen et al. 2011; Brinsko et al. 2011a).

Ainsi, les conditions sont finalement réunies pour que le fœtus grandisse de manière régulière pendant le reste de la gestation, grâce à la nutrition **histotrophique** (le lait utérin, sécrété par les glandes utérines, s'accumule entre les villosités choriales et maternelles et est absorbé par le chorion).

B) Hormonologie du début de gestation

La gestation est un phénomène influencé et régi par l'action de mécanismes hormonaux. Les principales hormones qui interviennent au cours de la gestation seront alors étudiées.

Durant les 14 premiers jours de gestation, le statut endocrinien de la jument gestante est identique à celui d'une jument non gestante en diœstrus. Chez la jument non gestante, l'endomètre sécrète des prostaglandines F2α à 14 - 15 jours du diœstrus, ce qui entraine la lyse du corps jaune et un retour en chaleur. Au contraire, chez la jument gestante, il n'y a pas de lyse du corps jaune et celui-ci continue à sécréter de la progestérone, ce qui permet le maintien de la gestation. Le processus évitant la lutéolyse est appelé la **reconnaissance maternelle de gestation** et a été développé dans la partie précédente (Allen 1970; England 2005; Brinsko et al. 2011a).

a) La progestérone et les progestagènes

La progestérone est le premier pic hormonal de la gestation. Elle est produite par le **corps jaune persistant** puis par les **corps jaunes supplémentaires** à partir de 40 jours et jusqu'à 120 jours de gestation environ, quand les corps jaunes dégénèrent. C'est alors l'**unité foeto-placentaire** qui prend le relais en sécrétant des progestagènes, actifs localement et non dosables dans le sang (Allen 1970; van Niekerk et al. 1973; England 2005; Ousey 2011; Bruyas 2017).

La progestérone est nécessaire au maintien de la gestation jusqu'à 70 jours de gestation environ, mais elle n'est plus essentielle à partir de 100 - 140 jours de gestation (Allen 1970; Brinsko et al. 2011a).

La progestérone n'est pas un bon indicateur de gestation (Sobiraj, Bostedt 1985; Bruyas 2017). En effet, si sa concentration sanguine est élevée, cela peut indiquer une gestation, une phase lutéale cyclique ou un corps jaune persistant après une mort embryonnaire. Si sa concentration sanguine est basse, cela indique une non-gestation ou une gestation de plus de 100 - 150 jours.

b) L'eCG (gonadotrophine chorionique équine)

L'eCG est le deuxième pic hormonal de la gestation. Elle est produite et sécrétée par les cupules endométriales à partir de 40 jours et jusqu'à 90 - 100 jours de gestation environ, quand ces dernières dégénèrent (Van Niekerk 1965; Allen 1970; Allen, Moor 1972; Clement et al. 1997a; England 2005; Bruyas 2017).

L'eCG permet le maintien de la production de progestérone par le corps jaune primaire et le développement des corps jaunes supplémentaires (Allen 1970; Allen, Stewart 2001; England 2005).

Elle est dosable dans le sang pour un diagnostic de gestation entre 45 et 120 jours de gestation environ, mais avec un risque de faux-positif en cas d'avortement après la mise en place des cupules endométriales. En effet, même en l'absence de fœtus viable *in utero*, les cupules endométriales restent actives et continuent de sécréter de l'eCG (Sobiraj, Bostedt 1985; Bruyas 2017).

c) Les œstrogènes

Les œstrogènes sont le troisième pic hormonal de la gestation. Ils sont produits par l'unité foeto-placentaire à partir de 90 - 100 jours de gestation environ (Cox 1975; Kindahl et al. 1982; Clement et al. 1997a; England 2005; Bruyas 2017).

Les œstrogènes, principalement l'œstrone et l'équiline, augmenteraient le nombre de récepteurs utérins à la progestérone et favoriseraient les échanges nutritifs et gazeux entre la mère et le fœtus avant que le placenta ne devienne fonctionnel (Savard, Burdulis 1961; Ousey 2011).

Les œstrogènes peuvent être dosés pour un diagnostic de gestation (avec attestation de la viabilité du fœtus), dans le sang (entre 90 jours de gestation et le terme) et dans les urines (entre 150 et 300 jours de gestation) (Allen 1970; Sobiraj, Bostedt 1985; Bruyas 2017).

d) Les prostaglandines

Les prostaglandines constituent une grande famille d'hormones, les principales intervenant au cours de la gestation étant la prostaglandine F2α (**PGF2α**) et la prostaglandine E2 (**PGE2**) (Ousey 2011).

Le conceptus équin précoce sécrète des prostaglandines E et F (PGE et PGF), qui joueraient respectivement un rôle dans le transport de l'embryon de l'oviducte vers l'utérus (PGE) et dans les contractions du myomètre (PGF) (Weber et al. 1991; Stout, Allen 2001; Brinsko et al. 2011a).

La PGF2α est lutéolytique en début de gestation tandis qu'elle a un rôle de stimulation des contractions du myomètre en augmentant les concentrations de calcium intracellulaire dans les myocytes en fin de gestation. La PGE2 favorise la maturation du col de l'utérus. Elle peut également être employée cliniquement pour la relaxation du col de l'utérus de la jument (Rigby et al. 1998; Vivrette et al. 2000; Ousey 2011).

e) La relaxine

La relaxine est produite et sécrétée par le placenta à partir de 80 jours de gestation. La relaxine contribuerait à la relaxation du myomètre et à la parturition (Stewart, Stabenfeldt 1981; Ousey 2011; Bruyas 2017).

f) Les gonadotrophines hypophysaires

Les gonadotrophines hypophysaires sont la LH et la FSH. Elles ont un rôle important au cours du cycle lutéal.

La concentration en LH est basse tout au long de la gestation (England 2005).

La FSH permet le développement folliculaire avant 40 jours de gestation puis agit probablement en synergie avec l'eCG (Evans, Irvine 1975; England 2005).

g) L'ocytocine

L'ocytocine est sécrétée par la glande pituitaire postérieure. Il est difficile de la mesurer avec précision dans le plasma périphérique car elle est libérée de manière pulsatile et est rapidement métabolisée (Ousey 2011).

Chez la jument gestante, les concentrations plasmatiques en ocytocine sont faibles tout au long de la gestation et n'augmentent que pendant le travail, après la rupture de l'allantochorion et en réponse à la dilation cervicale et vaginale (réflexe de Fergusson). L'ocytocine joue alors un rôle dans l'induction de la parturition (Pashen 1980; Vivrette 1994; Ousey 2011).

C) Origine d'une gémellité dizygotique

Les gestations gémellaires représentent 5 à 9 % des gestations précoces chez la jument (14 - 17 jours) (Betsch et al. 2004). En théorie, les embryons jumeaux peuvent provenir soit d'ovocytes provenant de deux follicules (jumeaux dizygotes), soit d'un seul follicule poly-ovulatoire, soit de la division d'un unique ovocyte fécondé ou d'un conceptus précoce (jumeaux monozygotes identiques). Les follicules poly-ovulatoires n'ont encore jamais été enregistrés chez la jument (Ginther 1989).

Les ovulations multiples, et donc les jumeaux dizygotiques sont l'origine la plus courante de gémellité chez la jument (Ginther 1989).

a) Ovulations multiples et gémellité dizygotique

Chez la jument, les jumeaux sont presque toujours dizygotes, c'est-à-dire qu'ils sont issus de la fécondation de deux ovocytes différents par deux spermatozoïdes différents. La gémellité résulte donc plus généralement d'ovulations multiples. L'incidence des ovulations multiples chez la jument est de 20 % (Davies Morel, O'Sullivan 2001; Betsch et al. 2004; England 2005). La fertilité par cycle est nettement plus élevée chez des juments présentant une double ovulation (61 %) que chez des juments présentant une ovulation simple (46 %) (Ginther 1983b).

À la fin du diœstrus, plusieurs follicules commencent à se développer, puis pendant l'œstrus, le follicule dominant voit sa croissance s'accélérer tandis que les follicules non dominants régressent. Cependant, il n'est pas rare que plusieurs follicules continuent à se développer, ce qui entraîne des ovulations multiples (Ginther 1987; Davies Morel, O'Sullivan 2001; Josson 2009).

Des ovulations multiples sont décrites comme plusieurs ovulations ayant lieu au cours d'une même période de chaleurs. Elles se produisent dans deux tiers des cas dans un laps de temps inférieur à 48 heures et sont donc dites synchrones. Les ovulations asynchrones surviennent quant à elles à plus de 48 heures d'intervalle, parfois jusqu'à dix jours d'intervalle. Les doubles ovulations surviennent dans 8 à 44 % des cycles, les triples et quadruples ovulations étant dix fois moins fréquentes (Ginther 1983b; Clement et al. 1997b; Betsch et al. 2004; Vagner 2017).

La latéralité des ovulations multiples est controversée, certains articles sont en faveur d'une fréquence plus élevée des ovulations multiples bilatérales (Henry et al. 1982; Davies Morel, O'Sullivan 2001) quand d'autres ne trouvent pas de différences significatives entre ovulations multiples unilatérales ou bilatérales (Squires et al. 1987; Clement et al. 1997b; Betsch et al. 2004).

La taille des follicules au moment d'une ovulation multiple, et plus particulièrement d'une ovulation unilatérale, est souvent inférieure à celle observée lors d'une ovulation simple. Une étude a montré que la moyenne du diamètre du follicule la veille de l'ovulation est de 44 mm pour une ovulation simple, de 40 mm pour des ovulations doubles bilatérales et de 35 mm pour des ovulations doubles unilatérales (Squires et al. 1987; Clement et al. 1997b).

En pratique, il faut donc suivre tous les follicules de plus de 25 mm présents sur les ovaires, en plus du follicule dominant. En effet, les ovulations multiples décalées, dites asynchrones, donnent des follicules d'âges et donc de tailles différents, qui peuvent conduire à des vésicules embryonnaires jumelles de tailles différentes lors du diagnostic de gestation et donc détectables parfois à plusieurs jours d'intervalle lors de l'examen échographique (Ginther 1987; Squires et al. 1987; Clement et al. 1997b).

b) Facteurs de risque d'une gémellité dizygotique

Comme décrit dans le paragraphe précédent, le risque de survenue d'une gestation gémellaire chez la jument est directement lié au taux d'ovulations multiples. Différents facteurs de variation du nombre d'ovulations ont été étudiés chez la jument.

Tout d'abord, il pourrait exister une prédisposition génétique. En effet, les doubles ovulations semblent répétables chez un même individu. Une jument ayant déjà eu une ovulation multiple a 42 % de chances de faire une ovulation multiple lors d'un cycle ultérieur (Clement et al. 1997b; Betsch et al. 2004).

Les traitements hormonaux accroissent considérablement le risque de double ovulation et donc le risque d'obtenir une gémellité (Veronesi et al. 2003). Ces traitements sont :

- L'induction de l'œstrus par une injection de PGF2 pendant la phase lutéale.
- L'induction de l'ovulation par une administration de hCG (human Chorionic Gonadotropin).
- L'induction de l'ovulation par une administration de hCG lors d'un œstrus lui-même induit par une administration de PGF2.

Les effets de la race, de l'âge, de la saison et du statut physiologique de la jument sur l'incidence des gémellités sont controversés (Betsch et al. 2004; Vagner 2017). Néanmoins, certaines études semblent trouver des corrélations :

- La race : le taux d'ovulations multiples est le plus élevé chez les purs sangs, les trotteurs américains et les selles français (15 à 25 %), environ 50 % plus faible chez les Quarters Horses et très faible chez les juments arabes et les ponettes (Ginther, Douglas 1982; Henry et al. 1982; Clement et al. 1997b).
- L'âge : le taux d'ovulations multiples semblerait plus élevé chez les juments âgées de 6 et 10 ans par rapport à celles de 2 et 5 ans (Henry et al. 1982; Clement et al. 1997b). Cependant, si plusieurs études ont révélé des taux plus élevés de gémellité chez les juments plus âgées (plus de 16 ans), d'autres n'ont pas montré de réels effets de l'âge sur la gémellité (Veronesi et al. 2003). Finalement, l'incidence des ovulations multiples augmenterait

significativement avec l'âge, mais cela semblerait être au moins partiellement compensé par des taux de gestation significativement plus faibles chez les juments plus âgées (Morel et al. 2005).

- La saison : le taux d'ovulations multiples augmenterait progressivement entre janvier et juillet mais cela n'apparait pas significatif (Henry et al. 1982; Clement et al. 1997b).
- Le statut physiologique : le taux d'ovulations multiples semble plus faible chez les juments suitées (18 %) que chez les juments vides (26 %). Cependant, comme pour le facteur de l'âge, cela n'est pas toujours corrélé au taux de gémellité (Clement et al. 1997b; Veronesi et al. 2003).

Outre le taux d'ovulations multiples, la synchronicité et la latéralité des ovulations semblent influencer le taux de gestations gémellaires. Des jumeaux ont été diagnostiqués plus fréquemment lors d'ovulations multiples synchrones (moins de 48 heures d'écart) qu'asynchrones. Cela suggère que le mécanisme de réduction spontanée des vésicules gémellaires est plus efficace en cas d'ovulations asynchrones (Ginther 1983b; van Leeuwen 1984). Mais cette influence est controversée (Ginther 1987; Clement et al. 1997b; Vagner 2017). De plus, le taux de gestation global serait supérieur à la suite d'ovulations bilatérales par rapport aux ovulations unilatérales (Vagner 2017).

Enfin, le mode de conservation de la semence influe aussi sur le taux de gestation gémellaire : il est plus élevé à 20 jours chez les juments inséminées avec du sperme frais (17 %) que chez les juments inséminées avec du sperme réfrigéré ou congelé (10 %) (Clement et al. 1997b; Vagner 2017).

c) Développement utérin d'une gémellité dizygote

Les **jumeaux dizygotiques** sont originaires de deux follicules différents, ce qui implique que deux corps jaunes sont présents sur un même ovaire ou sur les deux ovaires (England 2005). Il est donc important de bien visualiser l'intégralité des ovaires lors du diagnostic de gestation afin d'avoir la meilleure indication possible de la présence d'une double ovulation, et donc ensuite d'une potentielle gestation multiple.

À 14 jours de gestation, les vésicules sont encore mobiles dans tout l'utérus. La gémellité semble avoir un impact sur la mobilité et la répartition des deux vésicules : en effet, Ginther (1989) a montré que la fréquence de localisation des deux vésicules dans un segment utérin donné était significativement plus élevée que celle attendue si elles se déplaçaient indépendamment l'une de l'autre. En ce qui concerne la taille des vésicules, celle-ci ne semble pas influencée par la gémellité, et la taille de la vésicule est donc principalement corrélable à son âge. Cela doit être pris en considération pour le choix de la date du diagnostic de gestation, notamment lors d'ovulations asynchrones, afin d'être sûr d'avoir une vésicule embryonnaire suffisamment grande pour être détectée (Ginther 1989).

La **fixation** des vésicules gémellaires s'effectue vers 16 jours de gestation (pour 97 % des gestations gémellaires), comme c'est le cas pour des gestations simples (Ginther 1989). Après l'immobilisation des conceptus doubles, plusieurs situations peuvent se présenter : les vésicules gémellaires sont immobilisées chacune dans une corne utérine distincte ou dans la même corne, en étant soit accolées soit séparées. Le plus souvent, les jumeaux sont dans la même corne utérine (72 %), et sont plus généralement collés (63 %) que séparés (37 %) (Ginther 1989; Betsch et al. 2004; England 2005). La répartition unilatérale est encore plus fréquente lorsque les deux vésicules sont issues d'ovulations asynchrones et donc qu'elles sont de tailles différentes (avec plus de 4 mm d'écart). En effet, la vésicule de plus grande taille s'immobilise à la base d'une corne utérine et bloque ensuite le passage de l'autre vésicule (Ginther 1989; Clement et al. 1997a).

L'**orientation** des vésicules est perturbée par la présence de jumeaux. En effet, en cas de fixation unilatérale, la première vésicule qui se fixe s'oriente normalement, avec son pôle embryonnaire vascularisé en position ventrale, tandis que la seconde se fixe souvent avec son pôle embryonnaire contre la première vésicule et non l'endomètre. Cela conduit généralement à sa dégénération (Ginther 1989). Ce phénomène s'appelle la **résorption embryonnaire**.

La résorption embryonnaire correspond à l'élimination des vésicules embryonnaires en excès, de sorte qu'une seule vésicule débute le stade fœtal. Il s'explique par le mécanisme de privation en nourriture et en oxygène (Ginther 1989). Ainsi, dans une majorité des cas où les vésicules sont accolées (83 %), une perte d'une des deux vésicules est objectivée entre 16 et

40 jours de gestation. Si elles sont de tailles différentes (> 4 mm d'écart), cette perte est de 100 % contre 73 % en cas de taille similaire (Ginther 1989; 1998; Clement et al. 1997a). Ginther (1989) propose le modèle de l' « arbre des jumeaux » (Figure 8), avec seulement 4 % des cycles de la jument qui présentent une gémellité à 40 jours de gestation (Clement et al. 1997a).

La réduction embryonnaire spontanée des jumeaux bilatéraux est très rare car le contact endométrial de chaque vésicule est intact, ce qui permet à chaque embryon de poursuivre sa croissance et de survivre, au moins dans un premier temps (Ginther 1998; Josson 2009).

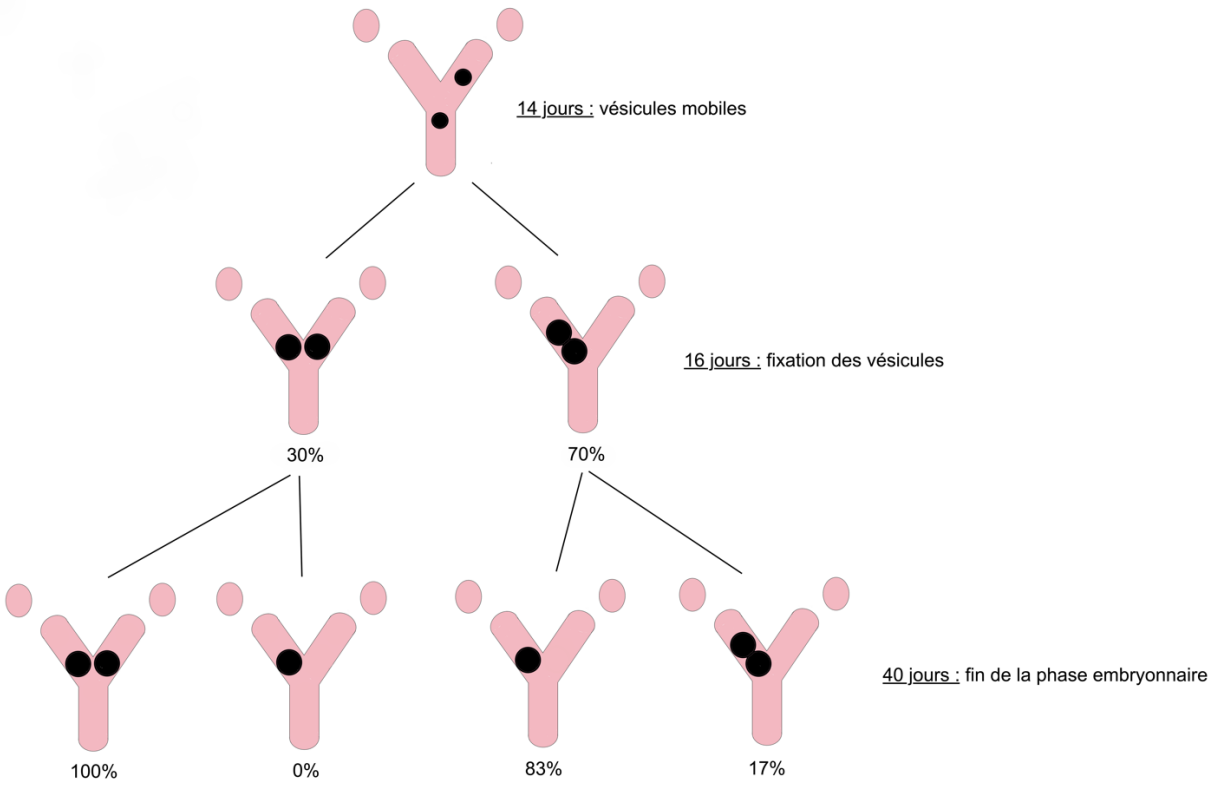

Figure 8 : Évolution spontanée des vésicules gémellaires (en ne tenant pas compte des différences de taille entre les deux vésicules) au cours de la phase embryonnaire (d'après Ginther 1989)

Si la résorption embryonnaire ne survient pas, les deux conceptus continuent leur développement et atteignent le stade fœtal. S'ils poursuivent leur développement, les fœtus entrent en compétition au niveau du placenta, à partir de 6 mois de gestation, avec comme conséquence une insuffisance des apports maternels. Il en résulte généralement la mort plus ou moins tardive du plus petit fœtus. Cette mort fœtale conduira alors soit à un avortement des deux fœtus, soit à une momification et un développement réduit du fœtus toujours vivant. Un avortement des deux jumeaux survient dans plus de 60 % des cas, la naissance d'un seul poulain vivant dans 6 à 20 % des cas et des deux poulains vivants dans 14 à 30 % des cas (Ginther 1998; Clement et al. 1997a; England 2005).

Enfin, la naissance de jumeaux s'accompagne d'un taux élevé de mortalité néonatale avec plus de 65 % de pertes entre la naissance et les 15 premiers jours de vie (Ginther 1982; Clement et al. 1997a).

BILAN du I :

- **Entrée du blastocyste dans l'utérus à 6 jours post-fécondation avec début d'une phase de mobilité importante : phénomène de reconnaissance maternelle de la gestation**
- **Fixation embryonnaire vers 16 jours post-fécondation / Orientation vers 17 - 18 jours post-fécondation**
- **Mise en place des cupules endométriales vers 35 jours post-fécondation : elles sécrètent de l'eCG, contribuant ainsi au développement des corps jaunes supplémentaires, qui eux, sécrètent de la progestérone et maintiennent la gestation**
- **Implantation vers 42 jours post-fécondation : elle aboutit à la placentation diffuse, épithéliochoriale et microcotylédonnaire**

- **Jumeaux dizygotes (5 à 9 % des gestations précoces) : issus d'ovocytes provenant de deux follicules différents, donc dépendant du taux d'ovulations multiples chez la jument**
  - **Répartition unilatérale : environ 70 % des cas**
    - **Jumeaux accolés dans environ 63 % des cas : résorption embryonnaire dans environ 80 % des cas**
    - **Jumeaux séparés dans environ 37 % des cas**
  - **Répartition bilatérale : environ 30 % des cas**

II. Technologies de la reproduction chez la jument et origine des jumeaux monozygotiques

Les technologies de la reproduction chez la jument sont en plein essor en France et dans le monde. Elles sont de plus en plus démocratisées et accessibles aux propriétaires. Ces techniques, empruntées au domaine de la reproduction humaine, semblent en revanche accroitre la prévalence des jumeaux et plus particulièrement des jumeaux monozygotes. L'objectif de cette partie est de décrire les différentes techniques de reproduction assistée utilisées chez la jument et d'essayer de comprendre leur lien avec le développement de jumeaux monozygotes.

A) Transfert d'embryon et techniques de reproduction assistée (TRA)

Le transfert embryonnaire est aujourd'hui la technique de reproduction assistée la plus développée chez le cheval. Le premier transfert d'embryon équin réussi a été rapporté en 1972 (Allen 1972), mais ce n'est que dans les années 80 que cette technique s'est réellement développée. Ses objectifs sont (Vanderwall 2000; Brinsko et al. 2011b; Hinrichs 2018) :

- L'obtention de poulains issus de juments performantes en compétition
- L'obtention de plusieurs poulains issus de la même mère durant la même année
- L'obtention de poulains issus de juments ayant des problèmes de santé, liés à la reproduction ou non

Le transfert embryonnaire a permis le développement de techniques de reproduction assistée encore plus avancées. Il s'agit de nouvelles techniques de reproduction assistée utilisant des ovocytes isolés pour produire un poulain (Brinsko, Blanchard, Varner, Schumacher, Love, Hinrichs, David L Hartman 2011c). En reproduction équine, les procédures les plus courantes sont le transfert d'ovocytes, l'injection intracytoplasmique de spermatozoïde (ICSI), le transfert de gamètes dans les trompes de Fallope, la fécondation *in vitro* et le transfert nucléaire.

Ces techniques permettent d'obtenir un poulain à partir de juments qui ne peuvent pas fournir d'embryons (y compris en *post-mortem*) ou d'étalons peu fertiles (Brinsko, Blanchard, Varner, Schumacher, Love, Hinrichs, David L Hartman 2011c).

Le principal inconvénient est le caractère invasif de ces procédures qui nécessitent la collection d'ovocytes chez la jument donneuse, généralement de haute valeur économique. De plus, ces procédures nécessitent des compétences et un équipement spécialisé (Brinsko, Blanchard, Varner, Schumacher, Love, Hinrichs, David L Hartman 2011c).

a) Le transfert d'embryon

Le transfert embryonnaire consiste à prélever un embryon obtenu après fécondation *in vivo* d'une femelle donneuse et à le transférer dans l'utérus d'une femelle receveuse. Elle se déroule en 5 étapes (Clement et al. 1997c; Squires et al. 1999; Vanderwall 2000; McCue, Lindholm 2010; Brinsko et al. 2011b; Hinrichs 2018) :

- La fécondation de la jument donneuse : la jument donneuse est suivie par plusieurs échographies et inséminée lorsque le follicule pré-ovulatoire dépasse 35 mm de diamètre, après une injection de hCG (5 UI/kg IV ou IM).

- La collecte de l'embryon : elle se fait généralement sept jours après l'ovulation (six jours si l'embryon doit être congelé) à l'aide de plusieurs rinçages utérins et récupération du fluide obtenu à travers un filtre.

- La recherche, la manipulation et le stockage des embryons : l'embryon est recherché sous examen microscopique dans le liquide récolté au-dessus du filtre, puis son stade de développement et sa qualité sont évalués. Après rinçage de l'embryon, ce dernier est transféré chez une jument receveuse ou préparé pour un transport sous couvert de froid.

- Le choix et la préparation de la jument receveuse : la jument receveuse doit être jeune, de grande taille et n'avoir aucun historique d'infertilité. Elle doit, par ailleurs, avoir ovulé entre zéro et deux jours après la jument donneuse d'embryon.

- Le transfert de l'embryon : il est réalisé par voie transcervicale ou par laparotomie ventrale ou latérale.

Après le transfert embryonnaire, un suivi échographique régulier de la jument receveuse est réalisé afin d'évaluer la réussite du protocole, les éventuels signes d'endométrite et le maintien de la fonction lutéale. Éventuellement, une antibiothérapie systémique peut être initiée, ainsi qu'une injection de flunixine et de hCG. Une complémentation en progestérone peut également être mise en place si nécessaire (Brinsko et al. 2011b).

Il est également primordial d'administrer une injection de prostaglandines F2α à la jument donneuse d'embryon pour lyser le corps jaune et induire un nouvel œstrus. Cela permet notamment d'éviter la persistance éventuelle d'un embryon supplémentaire (qui n'aurait pas été évacué lors du rinçage utérin) et d'éviter l'accumulation de liquide intra-utérin (Brinsko et al. 2011b).

Le taux de récupération des embryons est situé autour de 75 % et le taux de gestation après transfert entre 50 et 75 %. Des ovulations double ou triple sur un même cycle peuvent, par ailleurs, améliorer le taux de récupération des embryons (Squires, McCue, Vanderwall 1999).

Les principales limites du transfert embryonnaire sont les suivantes (Squires, McCue 2007; Hinrichs 2018) :

- La jument donneuse doit avoir un tractus génital fonctionnel pour permettre l'ovulation, la fécondation et le développement de l'embryon jusqu'à 7 - 8 jours après l'ovulation.

- La dose d'insémination doit être qualitativement et quantitativement bonne.

- La superovulation est difficile chez la jument et il est ainsi compliqué de récupérer plusieurs embryons

Les principales complications associées aux TRA sont les risques d'endométrite en lien avec les manipulations répétées de l'utérus et le risque de passage de bactéries du vagin à l'utérus au moment du transfert (Hinrichs 2018).

b) La récupération d'ovocytes en vue des techniques de reproduction assistée

Les techniques de reproduction assistée regroupent des procédures utilisant des ovocytes isolés pour produire un poulain. Elles nécessitent donc la récupération des ovocytes de la jument donneuse, par le biais de plusieurs méthodes possibles (Brinsko et al. 2011c; Foss et al. 2013; Hinrichs 2018) :

- Stimulation du follicule dominant par l'utilisation de gonadotrophines (hCG), puis aspiration du liquide intra-folliculaire à l'aide d'une sonde à ovum pick-up juste avant ovulation : cette technique permet de récupérer un ou deux ovocytes par cycle avec un taux de récupération d'environ 70 à 80 %.

- Aspiration du liquide intra-folliculaire de tous les follicules immatures présents sur les ovaires, sans stimulation ovarienne, à l'aide d'une sonde à ovum pick-up, puis maturation *in vitro* de ceux-ci en présence de gonadotrophines : le taux de récupération est plus faible (15 à 50 %) et seuls 50 à 60 % des ovocytes récupérés arrivent à maturité *in vitro*.

- Récupération des ovocytes d'une jument en *post-mortem*, puis maturation *in vitro* en présence de gonadotrophines : le taux de récupération peut être supérieur à 80 %.

En reproduction équine, les techniques de reproduction assistée les plus courantes sont le transfert d'ovocytes, l'injection intracytoplasmique de spermatozoïde, le transfert de gamètes dans les trompes de Fallope, la fécondation *in vitro* et le transfert nucléaire. La fécondation *in vitro*, contrairement à d'autres espèces n'a pas connu de succès en reproduction équine. Nous allons nous intéresser ici au transfert d'ovocytes (TO) et à l'injection intracytoplasmique de spermatozoïde (ICSI) (Brinsko et al. 2011c).

c) Le transfert d'ovocytes (TO)

Le transfert d'ovocytes consiste à récupérer des ovocytes chez des juments donneuses, à les rendre matures (métaphase II) *in vitro* et à les transférer dans l'oviducte de receveuses qui sont inséminées (Carnevale et al. 2005; Hinrichs 2018). Il est utilisable dans des cas où le

transfert d'embryon n'est pas envisageable, c'est-à-dire pour des juments atteintes d'endométrite chronique ou présentant des lésions utérines ou cervicales (Brinsko et al. 2011c). Étant donné que les ovocytes sont transférés avec leur cumulus (nécessaire dans l'oviducte), il n'est pas possible de savoir à l'avance combien d'ovocytes sont matures et donc fécondables.

La première étape consiste à synchroniser la croissance folliculaire chez la jument donneuse et la jument receveuse avec des gonadotropes (utilisation de hCG : 5000 UI IM). Puis, les follicules dominants des deux juments sont aspirés 24 à 35 heures après l'administration de gonadotropes. La jument est généralement inséminée puis le transfert est ensuite réalisé par laparotomie du flanc en position debout, 36 à 40 heures après l'administration de hCG (Carnevale, Ginther 1995; Brinsko et al. 2011c; Hinrichs 2018).

Si la jument receveuse est en anœstrus, en transition ou en début d'œstrus, elle peut être traitée avec des œstrogènes avant le transfert et de la progestérone après le transfert. Cela permet de s'affranchir de l'étape de synchronisation de la croissance folliculaire et de l'aspiration folliculaire sur la jument receveuse (Brinsko et al. 2011c; Hinrichs 2018).

Le taux de gestation est supérieur à 70 % dans des conditions idéales si les ovocytes sont issus de juments jeunes, mais il est généralement plus faible en clinique, à cause de l'âge et du statut reproductif des juments donneuses (Carnevale, Ginther 1995; Hinrichs 2018). En effet, les pourcentages rapportés sur le terrain indiquent un taux de gestation initiale à 38 % et un taux de gestation à 50 jours à 32 % (Carnevale, Ginther 1995; Carnevale et al. 2005; Brinsko et al. 2011c).

Les principaux inconvénients du TO sont (Brinsko et al. 2011c; Hinrichs 2018) (Tableau I) :

- La synchronisation de la croissance folliculaire entre la jument donneuse et la jument receveuse
- L'intervention chirurgicale pratiquée sur la jument receveuse
- La nécessité d'une dose d'insémination d'un étalon fertile

Si plusieurs ovocytes sont prélevés (après aspiration *in vivo* des follicules immatures ou la récupération d'ovocytes en *post mortem*), il est alors possible de soit transférer un seul ovocyte par jument receveuse, soit de transférer plusieurs ovocytes à une même jument receveuse. Dans le premier cas, le risque est de limiter le taux de gestation alors que dans le second cas, le risque est d'obtenir des gestations multiples. De ce fait, il est parfois décidé, dans une telle situation, de réaliser une injection intracytoplasmique d'un spermatozoïde dans chaque ovocyte, afin de ne réaliser ensuite que les transferts trans-cervicaux de blastocystes chez les juments receveuses (Brinsko et al. 2011c; Hinrichs 2018).

d) L'injection intracytoplasmique de spermatozoïde (ICSI)

Le premier rapport d'application clinique de l'ICSI date de 2007 (Colleoni et al. 2007). Depuis, elle est devenue une procédure répandue. L'ICSI peut être utilisée pour obtenir des poulains lorsque le nombre ou la qualité des spermatozoïdes est trop faible ou lorsque les juments présentent des problèmes de subfertilité, autres que la qualité de ses ovocytes (Hinrichs 2018). Elle permet de féconder des ovocytes matures *in vitro* (Brinsko, Blanchard, Varner, Schumacher, Love, Hinrichs, David L Hartman 2011c). L'ICSI peut également être utilisée dans le cas où plusieurs ovocytes doivent être fécondés (Hinrichs 2005).

<u>Description de la technique de l'ICSI (Hinrichs et al. 2005; Brinsko at al. 2011c; Hinrichs 2018; Lazzari et al. 2020) :</u>

- Récupération des ovocytes de la jument donneuse comme décrit ci-dessus.
- Incubation des ovocytes pour initier et compléter leur maturation pendant 24 à 30 heures, puis retrait du cumulus et sélection des ovocytes en métaphase II éligibles à l'ICSI (présentant un corps polaire).
- Préparation des ovocytes sélectionnés : rinçage, centrifugation.

- ICSI : micromanipulation des spermatozoïdes frais ou congelés sur microscope inversé à l'aide d'une pipette conventionnelle ou piézoélectrique et injection dans le cytoplasme de l'ovocyte.

- Transfert de l'embryon : idéalement à des juments receveuses 4 jours post-ovulation.

    - Transfert chirurgical immédiat dans l'oviducte de la jument receveuse.

    - Culture pendant 24 à 48 heures, avec transfert chirurgical des embryons clivés dans l'oviducte.

    - Culture pendant 7 à 8 jours, avec transfert trans-cervical des blastocystes résultant dans l'utérus des juments receveuses, comme pour le transfert d'embryons standards : il s'agit de la méthode de choix lorsque des ovocytes multiples sont obtenus, car elle permet le transfert individuel de chaque embryon développé dans l'utérus d'une jument receveuse distincte et maximise ainsi le nombre de poulains obtenus à partir d'un nombre donné d'ovocytes. Les blastocystes obtenus sont équivalents à des blastocystes précoces (jour 6 post-ovulation) obtenus *in vivo*.

Les taux attendus pour que cette méthode soit commercialement viable sont les suivants (Hinrichs 2018) :

- Taux de maturation *in vitro* : supérieur à 50 %

- Taux de blastocystes par ovocyte injecté : supérieur à 20 %

- Taux de gestation après transfert : supérieur à 65 %

- Taux de poulinage par gestation établie : supérieur à 80 %

En clinique, le taux de développement des blastocystes *in vitro* varie de moins de 10 % à 40 % selon la source des ovocytes et le système de culture utilisé. Par ailleurs, le taux de gestation varie également beaucoup selon les études, avec des taux rapportés à 50 jours de gestation rapportés allant de 30 à 80 % (Hinrichs 2005; Brinsko et al. 2011c; Lazzari et al. 2020).

Le développement de l'ICSI, associé à la culture d'embryons et à la cryoconservation à 5°C, a permis de produire un plus grand nombre d'embryons et d'optimiser leur conservation et leur transport, sans diminution majeure de la fertilité (Squires et al. 1999). Cependant, l'efficacité de la cryoconservation est liée à la taille du blastocyste. En effet, le taux de gestation après un transfert d'embryons congelés aux jours 7 - 8 post-fécondation est plus élevé (69 - 73 % à 17 jours de gestation ; 50 - 60 % à 50 jours de gestation) que pour des embryons congelés au jour 9 post-fécondation (55 - 62 % à 17 jours de gestation ; 32 - 38 % à 50 jours de gestation) (Lazzari et al. 2020). La cryoconservation des embryons équins est donc possible avec un bon taux de réussite si ceux-ci sont petits, en revanche ce n'est pas possible pour les ovocytes (Hinrichs 2018). Cependant, le taux de récupération des embryons *in vivo* au jour 6 post-ovulation est plus faible qu'aux jours 7 - 8 post-ovulation (Hinrichs 2018). La survie élevée à la congélation est probablement due à la taille limitée de l'embryon et à la formation incomplète de la capsule qui permet la pénétration efficace du cryoprotecteur (Lazzari et al. 2020). Néanmoins, des recherches sur de nouveaux cryoprotecteurs ont permis d'obtenir de bons taux de gestation pour des embryons récupérés *in vivo* au jour 8 post-fécondation (Hinrichs 2018).

L'avantage majeur de l'ICSI (Tableau I) par rapport au transfert d'ovocytes est qu'un seul spermatozoïde viable, qu'il soit frais ou décongelé, est nécessaire pour obtenir un embryon (Choi et al. 2002). Par ailleurs, un autre avantage est que chaque ovocyte capable de produire un blastocyste a une chance de produire un poulain, et que chaque blastocyste peut être transféré séparément à une jument receveuse par transfert trans-cervical. En revanche, le temps nécessaire à la mise en place, à l'injection et au retrait du micromanipulateur, ainsi que le risque de lyse de l'ovocyte pendant la procédure d'injection, font de l'ICSI une méthode moins efficace que le transfert d'ovocytes lorsqu'un ovocyte est utilisé avec du sperme de fertilité normale (Hinrichs 2005).

Tableau I : Avantages et inconvénients des méthodes de transfert embryonnaire et d'injection intracytoplasmique de spermatozoïde

	Transfert d'ovocytes	**Injection intracytoplasmique de spermatozoïde**
Avantages	Meilleur taux de clivage des blastocystes	Nécessité d'un seul spermatozoïde viable, frais ou congelé Possibilité de transférer chaque ovocyte fécondé à un jument différente Possibilité de cryoconserver les embryons
Inconvénients et risques	Nécessité d'une intervention chirurgicale sur la jument receveuse Nécessité d'une dose d'insémination issue d'un étalon fertile Nécessité de synchroniser la croissance folliculaire entre la jument donneuse et la jument receveuse Si de nombreux ovocytes sont disponibles : - Transfert d'un seul ovocyte à plusieurs juments avec risque de limiter le taux de gestation - Transfert de plusieurs ovocytes par jument avec risque de gestation gémellaire	Temps nécessaire à la mise en place, à l'injection et au retrait du micromanipulateur élevé Risque de lyse de l'ovocyte pendant la procédure d'injection Taux réduit de clivage des blastocystes

B) Origine d'une gémellité monozygotique

Chez l'homme, les bovins et les caprins, les jumeaux monozygotes sont bien décrits. Dans l'espèce équine, ces gestations sont beaucoup plus rares mais existent. L'incidence apparente des jumeaux monozygotes chez la jument a été estimée à 2,6 % parmi les gestations gémellaires, soit 0,39 % des gestations totales. Bien que les mécanismes conduisant à des gestations de jumeaux dizygotes chez la jument soient relativement bien connus, ceux menant à des monozygotes ne sont pas encore élucidés. Les jumeaux monozygotes peuvent provenir de différents mécanismes : ils sont soit issus d'un follicule polyovulatoire (non décrit dans l'espèce équine), soit de la division de la morula au stade deux ou quatre cellules, soit de la division de la masse cellulaire interne du blastocyste (McCue et al. 1998; Newcombe 2000; Kimble, Love 2020).

Chez l'homme, une augmentation significative du nombre du jumeaux monozygotes a été constatée avec l'utilisation des techniques de procréation assistée. En effet, l'incidence des jumeaux monozygotes après le transfert d'embryons humains uniques produits *in vitro* a été signalée comme pouvant atteindre 2,5 %, contre 0,4 % après une conception naturelle (Dijkstra et al. 2020). Au cours des dernières années, cette corrélation a également été observée chez la jument avec le développement et l'utilisation de techniques de reproduction assistée comme l'ICSI.

a) Scissions embryonnaires et gémellité monozygotique

Les jumeaux monozygotes sont issus de la division d'un embryon unique. Cette division peut avoir lieu à différents stades entre la fécondation et 14 jours de gestation (Bomsel-Helmreich, Papiernik-Berkhauer 1976). Un modèle de gémellité monozygote (Figure 9) a été proposé pour la première fois en 1955 par Corner. Il décrit quatre étapes possibles de scission embryonnaire après la fécondation qui donnent lieu à différents types de jumeaux (Toledo 2005; Roberts et al. 2015; Hviid et al. 2018; Sundaram et al. 2018) :

- Entre 0 et 3 jours : division au stade deux cellules de l'ovocyte avant la compaction de la morula → jumeaux dichorioniques diamniotiques (30 % des cas)

- Entre 4 et 8 jours : division de la masse cellulaire interne du blastocyste → jumeaux monochorioniques diamniotiques (70 - 75 % des cas), avec un unique chorion et deux sacs amniotiques séparés par une fine membrane

- Entre 9 et 12 jours : division du disque embryonnaire du blastocyste → jumeaux monochorioniques monoamniotiques (1 - 2 % des cas), avec un unique chorion et un seul sac amniotique contenant les deux fœtus

- Après 13 jours : division de la strie primitive de l'embryon → jumeaux conjoints (rare)

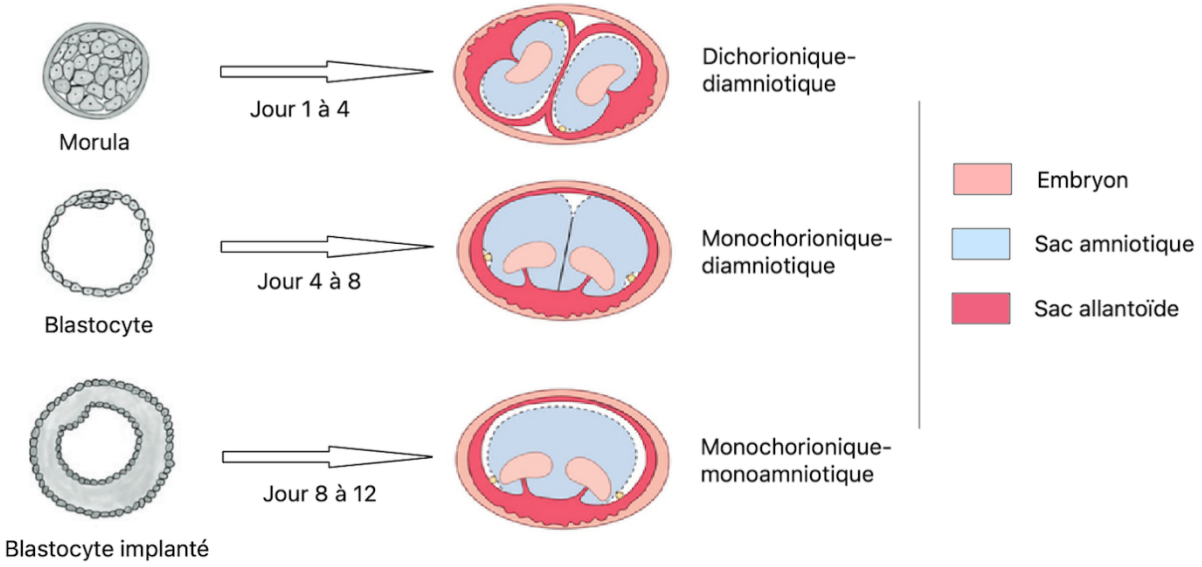

Figure 9 : Schéma représentant les différents stades possibles de scission embryonnaire (inspiré de Hviid 2018)

b) Facteurs de risque d'une gémellité monozygotique

Le développement des techniques de reproduction assistée dans l'espèce équine ont permis de grandes avancées dans le domaine de la reproduction. Cependant, cela est corrélé à une augmentation du taux de jumeaux. Tout d'abord, le risque de gémellité dizygote est augmenté en raison du transfert de parfois deux embryons ou plus pour maximiser le taux de réussite du transfert. Cependant, cela peut conduire à des gestations multiples, qu'il conviendra de réduire (Hviid et al. 2018). Le premier cas aurait été enregistré en 1999 et une

vésicule surnuméraire a été réduite par écrasement manuel et la gestation s'est poursuivie normalement (Cochran et al. 1999).

Ces techniques augmentent également significativement l'occurrence des jumeaux monozygotes, jusqu'à 1,6 % des gestations (2,2 % chez la femme), notamment avec l'utilisation de l'ICSI ou de l'éclosion assistée chez l'homme (Lazzari et al. 2020). Chez la jument, cette relation n'est pas encore élucidée et plusieurs théories appuyées sur le modèle humain existent. Différents facteurs sont susceptibles d'être impliqués : la micromanipulation de la zone pellucide, la culture prolongée, les conditions de culture et la congélation du blastocyste, l'utilisation de médicaments pro-ovulatoires, l'âge maternel, les fluctuations de température, l'apoptose sélective (Roberts et al. 2015) :

- La culture prolongée des blastocystes jusqu'à cinq jours au lieu de trois permet d'obtenir de meilleurs taux d'implantation et donc de gestation, mais sont associés à un risque plus élevé de jumeaux monozygotiques. Cela serait dû à un durcissement de la zone pellucide provoquant le pincement et la division de la masse cellulaire interne lors de l'éclosion, ou à des changements dans l'adhésion entre les cellules entrainant la division de la masse cellulaire interne (Toledo 2005; Roberts et al. 2015; Sundaram, Ribeiro, Noel 2018; Lazzari et al. 2020).
- La cryoconservation produit un effondrement du blastocyste, qui peut entrainer l'adhésion d'une partie des cellules de la masse cellulaire interne à la paroi opposée du blastocyste. Au cours de la ré-expansion, ce processus peut engendrer la séparation en deux masses cellulaires internes (Dijkstra et al. 2020).
- La micromanipulation de la zone pellucide pendant l'ICSI peut entrainer une ouverture et donc une hernie de la masse cellulaire interne, favorisant sa division du reste de la masse cellulaire interne (Roberts et al. 2015; Dijkstra et al. 2020).
- Des conditions de culture sous-optimales ou le passage de cultures *in vitro* à *in vivo* peuvent provoquer une apoptose sélective des cellules de la masse cellulaire interne et entrainer sa division (Roberts et al. 2015; Dijkstra et al. 2020).
- Après le transfert dans la jument receveuse, le blastocyste n'a pas de capsule car elle ne se forme pas *in vitro*. Les contractions utérines pourraient alors provoquer une compression du blastocyste et transplanter des cellules de la masse cellulaire interne

sur le côté opposé des cellules du trophoblaste, permettant ainsi le développement d'un embryon jumeau dans la même membrane chorionique (Roberts et al. 2015).

c) Développement utérin d'une gémellité monozygotique

Les jumeaux monozygotes se développent au sein d'une même vésicule embryonnaire.

Le pronostic de viabilité d'une gestation gémellaire monozygote est médiocre et se solde dans une grande majorité des cas par une perte embryonnaire précoce ou un avortement tardif des deux fœtus. Le nombre de jumeaux monozygotes est donc difficile à évaluer (Govaere et al. 2009). Il est supposé que la mort spontanée des deux jumeaux est due à un accès compromis aux nutriments sanguins en raison d'un chorio-allantoïde partagé et de l'insuffisance du placenta pour soutenir la croissance continue des deux fœtus (Roberts et al. 2015).

BILAN du II :

- **Techniques de reproduction assistée chez l'espèce équine :**
  - **Transfert d'embryon**
  - **Transfert d'ovocytes**
  - **Injection intracytoplasmique de spermatozoïde**

  → Elles permettent d'obtenir un poulain à partir de juments qui ne peuvent pas fournir d'embryons ou d'étalons peu fertiles

  → Elles augmentent la prévalence des jumeaux monozygotes

- **Gémellité monozygote (2,6 % des gestations gémellaires), modèle de Corner, 1955 :**
  - **Division de la morula entre 1 et 4 jours post-fécondation → jumeaux dichorioniques diamniotiques**
  - **Division de la masse cellulaire interne du blastocyste entre 4 et 8 jours post-fécondation → jumeaux monochorioniques diamniotiques**
  - **Division de la masse cellulaire interne du blastocyste entre 8 et 12 jours post-fécondation → jumeaux monochorioniques monoamniotiques**
  - **Division de la strie primitive de l'embryon après 13 jours post-fécondation → jumeaux conjoints**

III. Le diagnostic de gestation gémellaire

Le diagnostic de gestation chez la jument peut être réalisé de différentes manières, dont la précision varie selon le stade de gestation, la méthode employée et les compétences du praticien. Les principales méthodes sont l'échographie, la palpation transrectale, les dosages hormonaux, l'évaluation du comportement (absence de retour en chaleurs) (Brinsko et al. 2011a). La fiabilité des différentes méthodes est évaluée à 98 % pour l'échographie à 14 jours post-ovulation, 70 % pour le non-retour en chaleur, variable pour la palpation transrectale, 95 % pour le dosage de l'eCG dans le sang et des œstrogènes dans le sang ou les urines (Clement et al. 1997a).

Les dosages hormonaux et l'évaluation du comportement ne permettent pas de diagnostiquer une gémellité, mais uniquement de mettre en évidence le caractère gestant ou non de la jument, avec une fiabilité variable. Cette partie se focalise donc sur les méthodes de diagnostic de gémellité au cours de la gestation chez la jument à savoir la palpation transrectale et l'échographie.

Le diagnostic de gémellité est idéalement réalisé à 14 jours post-ovulation car la mobilité est encore possible et que des jumeaux collés peuvent être séparés jusqu'à 16 jours de gestation. S'ils sont toujours accolés, une résorption embryonnaire a lieu dans 80 % des cas avant 35 jours post-ovulation.

A) Diagnostic de gestation et mise en évidence d'une gémellité par palpation transrectale

La palpation transrectale peut être facilement réalisée à tous les stades de la gestation chez la jument. Cependant, les informations qu'elle peut apporter au praticien sont plus ou moins pertinentes selon le stade de gestation, en relation avec les modifications utérines associées.

a) Diagnostic de gestation par palpation transrectale

Avant le développement de l'échographie, la palpation transrectale était la technique la plus utilisée et la plus rapide pour diagnostiquer une gestation chez la jument. En effet, au cours de la gestation, différents changements s'opèrent dans le tractus génital et sont décelables par palpation transrectale. Toutefois, la précision et la fiabilité de cette méthode dépendent du stade de gestation, de l'expérience du praticien, mais également des caractéristiques individuelles de la jument.

Un des principaux avantages du diagnostic par palpation transrectale est qu'il nécessite très peu de matériel, à savoir un gant de fouille et du lubrifiant non stériles. En pratique, il convient de commencer par retirer tous les crottins du rectum et du colon distal afin d'effectuer la palpation transrectale dans les meilleures conditions. Il est alors intéressant de commencer par évaluer l'appareil génital dans son ensemble en insistant sur la taille respective des deux cornes utérines, leur tonus, ainsi qu'un éventuel renflement, qui pourrait être le signe d'une gestation (Sitters 2014).

Au cours de l'avancement de la gestation, différentes caractéristiques et modifications du tractus génital de la jument peuvent être mises en évidence par palpation transrectale. Elles sont répertoriées dans le tableau ci-dessous (Tableau II).

Tableau II : Modifications utérines palpables en transrectal au cours de la gestation chez la jument

Stade de gestation (Jours post-ovulation)	**Modifications utérines palpables en transrectal**	**Utilité de la palpation**
J 12 - 20	Utérus tonique Renflement de 30 à 40 mm à la base d'une des cornes utérines	Diagnostic de gestation possible par palpation
J 20 - 60	Utérus tonique Renflement à la base d'une des cornes utérines : 40-50 mm à 35 jours, 65 mm à 40 jours, 80 mm à 50 jours	Diagnostic de gestation possible par palpation
J 60 - 120	Gros utérus rempli de liquide Fœtus palpable à partir de J85	Palpation difficile
J 150 - 200	Utérus localisé en position cranio-ventrale	Palpation difficile
J 200 - 270	Fœtus de grande taille (il occupe de plus en plus de place proportionnellement au liquide utérin)	Diagnostic de gestation possible par palpation Évaluation de la taille et de la position du fœtus
J 270 - mise bas	Fœtus bien palpable	Évaluation possible (plusieurs minutes) de la viabilité fœtale grâce aux mouvements

Entre 12 et 20 jours de gestation :

Les premières modifications utérines ont lieu du fait de la forte concentration sanguine en progestérone suite à la persistance du corps jaune primaire et à la mise en place des corps jaunes secondaires. L'utérus devient tubulaire, ferme et tonique à partir de 12 - 18 jours post-ovulation, ce qui rend la bifurcation entre les deux cornes utérines plus marquée. De même, le col se ferme progressivement, s'allonge et devient tonique (Brinsko et al. 2011a).

La vésicule embryonnaire est détectable vers 20 jours de gestation sous la forme d'un renflement de 30 à 40 mm à la base d'une des deux cornes utérines. Cette localisation est due à la gravité et à la présence des attaches dorsales du ligament large (Sitters 2014).

→ Un diagnostic de gestation par palpation transrectale est alors possible à ce stade par un clinicien expérimenté.

Entre 20 et 60 jours de gestation :

Vers 20 jours de gestation, la vésicule embryonnaire de 30 à 40 mm de diamètre est palpable à la base de la corne gravide sous la forme d'un renflement. Celui-ci grossit progressivement pour atteindre des tailles d'environ 40 - 50 mm à 35 jours, 65 mm à 40 jours, 80 mm à 50 jours (Shipley 2007).

→ Un diagnostic de gestation est toujours possible à ce stade et est relativement plus aisé en raison de la plus grande taille de la vésicule.

Entre 60 et 120 jours de gestation :

A partir de 60 jours de gestation, la paroi utérine s'affine et perd du tonus. Le corps et la corne gravide sont remplis de liquide et augmentent en taille ; la corne non gravide reste de petite taille. L'utérus commence à être repoussé ventralement (Shipley 2007; Sitters 2014).

→ C'est à ce stade que le diagnostic de gestation est le plus difficile, l'utérus pouvant être confondu avec la vessie (Sitters 2014).

Pour pouvoir distinguer un utérus (et donc une potentielle gestation) d'une vessie, il convient de remonter l'organe rempli de liquide jusqu'au col de l'utérus pour l'identifier (Brinsko et al. 2011a)

Vers 85 jours de gestation, le fœtus devient palpable mais il convient souvent de multiplier les examens pour le trouver (Sitters 2014).

Entre 150 et 200 jours de gestation :

L'utérus se trouve en partie cranio-ventrale de l'abdomen, ce qui rend l'évaluation du fœtus par palpation transrectale difficile (Sitters 2014).

Entre 200 et 270 jours de gestation :

L'utérus continue son développement dorsalement et le fœtus est alors plus accessible. De plus, à partir de 240 jours de gestation, le fœtus grossit considérablement et il y a proportionnellement de moins en moins de liquide dans l'utérus, ce qui le rend d'autant plus facile à palper (Brinsko et al. 2011a).

→ La palpation transrectale à ce stade permet alors d'objectiver une gestation, mais également de connaitre la taille et la position du fœtus dans l'utérus. Toutefois, une estimation précise de l'âge du fœtus reste difficile (Brinsko et al. 2011a).

Entre 270 jours et le terme de gestation :

A partir de neuf mois de gestation, le fœtus est souvent en présentation crâniale, en décubitus dorsal et tête avec les membres antérieurs fléchis. De plus, à ce stade, le col se relâche et se raccourcit. Des mouvements du fœtus peuvent être détectés, mais l'absence de mouvements est également possible physiologiquement (Sitters 2014).

→ A ce stade, il convient de palper pendant plusieurs minutes pour évaluer les mouvements fœtaux et donc la viabilité du fœtus (Sitters 2014).

b) Diagnostic de gémellité par palpation transrectale

La palpation transrectale peut permettre le diagnostic d'une gémellité chez la jument en début de gestation. Cependant, il s'agit d'une procédure délicate, qui, même dans des conditions idéales, ne permet pas le diagnostic de plus de 50 % des cas de gémellités (England 2005).

La réussite de cette méthode dépend évidemment de l'expérience du praticien mais également de la latéralité de la gémellité. En effet, en cas de gestation gémellaire unilatérale, les deux embryons sont localisés à la base de la même corne : ils produisent alors un renflement unique. Une hypertrophie embryonnaire correspondant à la taille d'un embryon de plus de dix jours de ce qui est attendu serait attribuée à la présence de jumeaux (Ginther, Douglas 1982). En cas de gestation gémellaire bilatérale, les embryons sont localisés indépendamment à la base de chaque corne utérine : deux renflements distincts peuvent alors être palpés. Un diagnostic positif de gestation gémellaire bilatérale peut alors être réalisé et semblerait aussi fiable que le diagnostic d'une gestation simple par palpation transrectale (Ginther, Douglas 1982). Cependant, si les embryons n'ont pas le même âge et donc la même taille, il est possible de ne distinguer qu'un seul embryon et donc de passer à côté du diagnostic de jumeaux. De plus, dans un utérus en post-partum, l'anatomie modifiée rend la palpation plus difficile. Enfin, après 60 jours de gestation et comme pour le simple diagnostic de gestation, la palpation devient difficile compte tenu du remplissage de l'utérus par du liquide et de la confluence des deux renflements (England 2005).

Finalement, la palpation transrectale n'est pas la méthode de choix pour le diagnostic précoce d'une gestation et d'une éventuelle gémellité. De plus, elle ne permet pas une bonne évaluation des liquides utérins (quantité, type) et des corps jaunes (Sitters 2014). Le développement de l'échographie a permis de s'affranchir de ces limites.

B) Diagnostic de gestation et mise en évidence d'une gémellité par échographie transrectale et transabdominale

L'échographie est un examen essentiel en reproduction équine. Elle est la méthode de choix pour le diagnostic de gestation chez la jument. Elle peut être réalisée par voie transrectale ou transabdominale selon le stade de gestation.

a) Diagnostic de gestation par échographie

L'échographie transrectale est la méthode de choix pour le diagnostic de gestation. Elle permet également la mise en évidence et la gestion des jumeaux, l'évaluation du ou des corps jaunes, de l'œdème utérin, de la viabilité de la gestation et de la détection d'une perte embryonnaire ou fœtale précoce (McCue 2014).

Pour le matériel, il convient d'utiliser un échographe muni d'une sonde linéaire de 5 MHz, du lubrifiant et un gant de fouille non stérile.

L'utérus doit être échographié dans son intégralité pour ne pas rater une éventuelle gestation. Au cours de l'examen échographique, il convient de procéder de manière méthodique : il n'existe pas de méthode unique mais il est possible par exemple de débuter l'examen par la visualisation du corps utérin puis de la bifurcation utérine en poursuivant vers une corne utérine et l'ovaire adjacent avant de revenir à la bifurcation utérine pour observer l'autre corne utérine et l'ovaire controlatéral. Un examen rigoureux et complet de l'appareil génital permet de ne pas rater une éventuelle gestation car la vésicule est mobile dans tout l'utérus jusqu'à 16 jours de gestation.

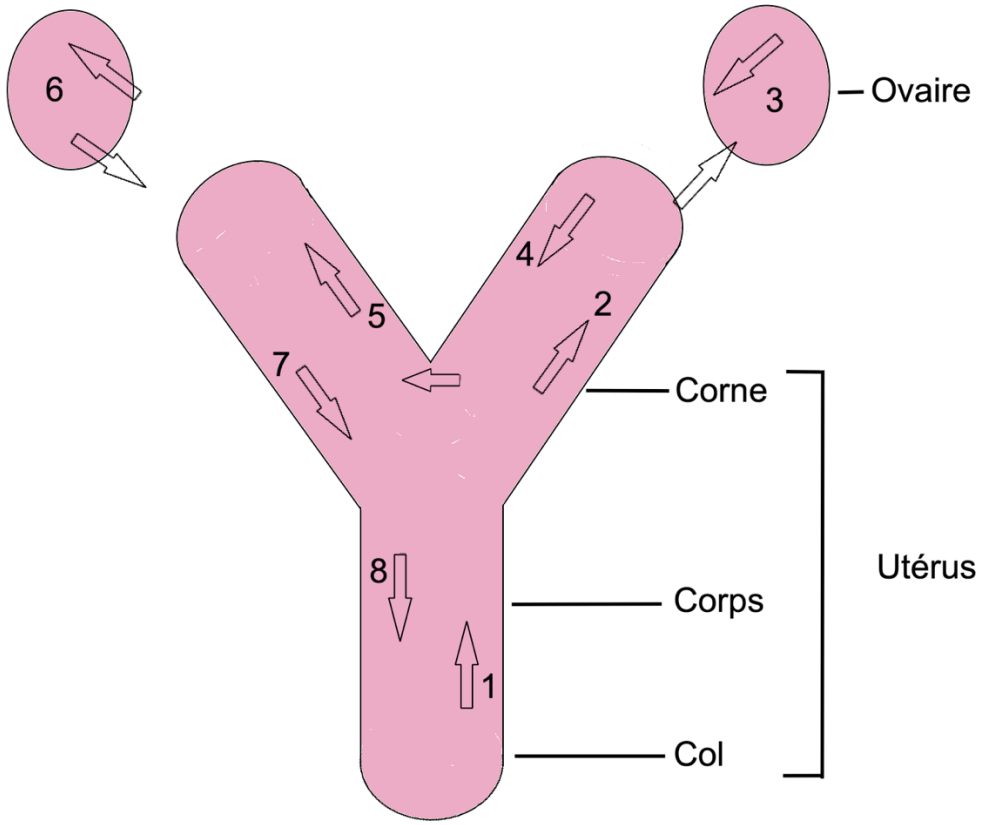

Figure 10 : Schéma de la réalisation de l'examen échographique de la jument, vue dorsale. (Source personnelle)

<u>Plan de suivi échographique de gestation (Tableau III) :</u>

Il n'existe pas de plan type pour la réalisation d'un suivi de gestation chez la jument, mais les recommandations trouvées dans la littérature sont détaillées ici.

Un premier examen échographique est possible à 9 - 10 jours post-ovulation pour un diagnostic précoce de gestation (Brinsko et al. 2011a). Cependant, le diagnostic de gestation est vraiment conseillé à 14 - 15 jours post-ovulation puisque la détection d'une vésicule embryonnaire à ce stade avoisine les 99 %. Cet examen permet également la mise en évidence de jumeaux s'il y en a (Brinsko et al. 2011a; McCue 2014; Betsch 2017). Ensuite, si la gestation est confirmée, il est recommandé de réaliser un dernier examen échographique entre 25 et 35 jours de gestation pour (McCue 2014) :

- S’assurer de la viabilité de la vésicule par la croissance de celle-ci et l’apparition des battements cardiaques embryonnaires vers 24-25 jours de gestation. En cas de perte embryonnaire précoce, la taille de l’embryon est inférieure aux données des courbes de croissance (Brinsko et al. 2011a)
- Confirmer qu’il n’y a pas de gestation gémellaire

Parfois, deux examens échographiques sont réalisés (à 21 et 28 jours de gestation) à la place d’un unique examen vers 25 jours de gestation.

Des corps jaunes accessoires doivent être présents sur les deux ovaires chez la jument gestante à 45 - 60 jours de gestation. Ils ont les mêmes caractéristiques échographiques que le corps jaune primaire (McCue 2014).

A partir de 60 - 70 jours de gestation, l’échographie transrectale permet l’évaluation de la viabilité du fœtus et le sexage de celui-ci (Brinsko et al. 2011a).

Tableau III : Observations échographiques au début de la gestation chez la jument (inspirées de Brinsko et al. 2011d; McCue 2014)

Stade de gestation (Jours de gestation)		**Observations échographiques**
J 9 - 10		Diagnostic de gestation (DG) précoce possible
J 14 - 15		Diagnostic de gestation → si DG négatif, contrôle 48 h après Évaluation de l'œdème de l'endomètre, de la présence de corps jaunes et de jumeaux
J 21	**Ou une seule échographie entre J25 et 35**	Évaluation de la viabilité de l'embryon (taille) Confirmation de l'absence de jumeaux
J 28		Évaluation de la viabilité de l'embryon (battements cardiaques et taille) Confirmation de l'absence de jumeaux
J 60 - 70		Sexage Évaluation de la viabilité fœtale Présence des corps jaunes supplémentaires

L'observation de la vésicule embryonnaire, puis fœtale, à l'aide d'un échographe, permet de vérifier son développement :

- La vésicule embryonnaire est sphérique jusqu'à 17 - 18 jours de gestation. Le sac vitellin est visualisé comme une structure circulaire anéchogène bordée par deux échos horizontaux (Figure 11).
- Après son orientation vers 20 jours de gestation, la vésicule embryonnaire prend une forme triangulaire.
- L'embryon devient visible à partir de 20 jours de gestation dans la partie ventrale de la vésicule embryonnaire. L'allantoïde devient ensuite visible à l'échographie et une ligne échogène séparant le vitellin de l'allantoïde relie l'embryon aux deux côtés de la vésicule. Les battements cardiaques sont visualisables à partir de 23 - 24 jours de gestation et l'embryon se situe au milieu de la vésicule vers 29 jours de gestation (Figure 12). Vers 40 jours de gestation, l'allantoïde occupe toute la cavité et les vestiges du vitellin forment le cordon ombilical (Covillault 2011).

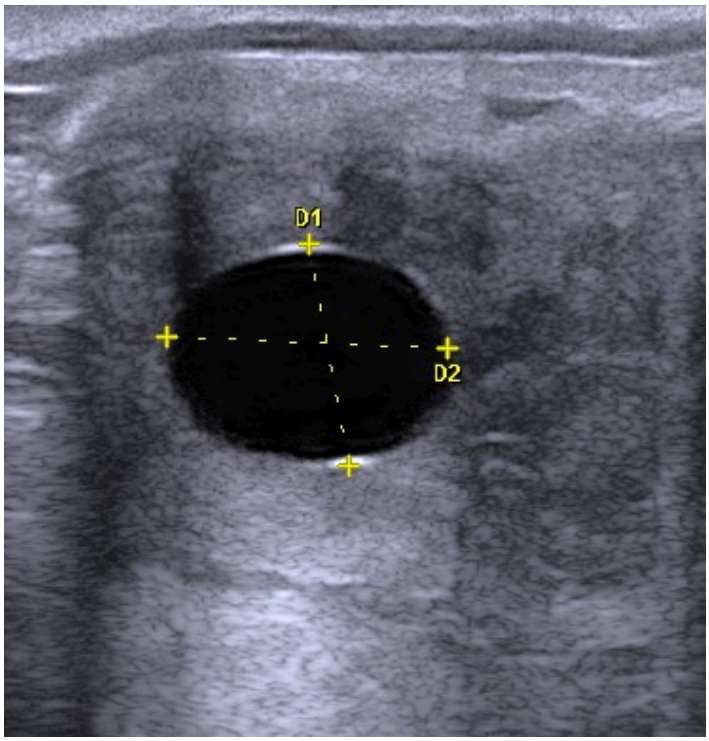

Figure 11 : Image échographique d'une vésicule embryonnaire à 15 jours de gestation.

Source : Dr Anne Josson-Schramme

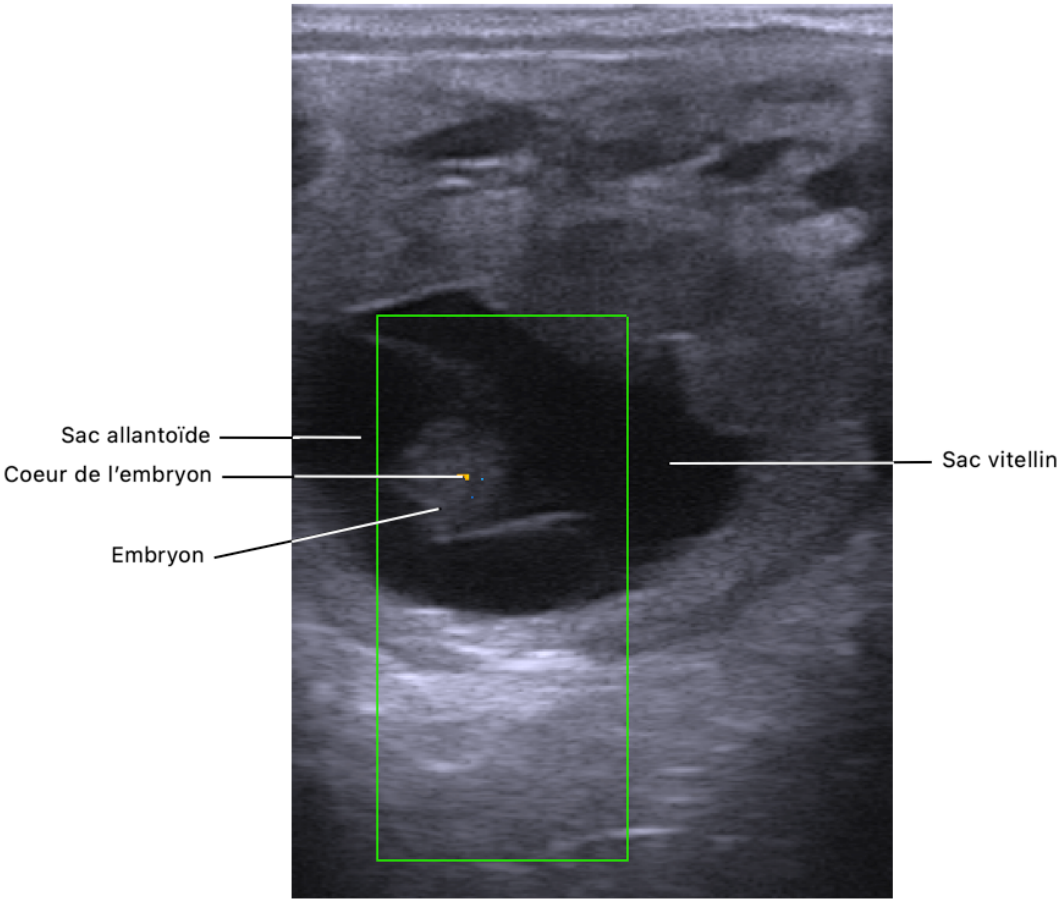

Figure 12 : Image échographique avec Doppler d'une vésicule embryonnaire à 28 jours de gestation. Source : Dr Guillaume Thomas-Guingand

L'échographie permet une estimation de l'âge de l'embryon en début de gestation. Deux études (Allen, Goddard 1984; Ginther 1992) ont suivi l'évolution de la taille de la vésicule embryonnaire chez les juments et les ponettes et les résultats donnent des vésicules de même taille pour un stade donné (Figure 13). Passés 50 jours de gestation, compte tenu de la taille de la vésicule par rapport à l'image échographique, les données n'ont pas pu être recueillies. La vésicule grandit ainsi chaque jour d'environ 3 mm jusqu'à 18 jours de gestation (Clement et al. 1997a; Ginther 1998; Betsch 2017). Sa taille reste ensuite stable entre 18 et 28 jours de gestation (environ 26 mm de diamètre) avant d'augmenter à nouveau de 3 mm par jour jusqu'à 45 jours de gestation. Il est alors possible de connaitre l'âge des vésicules à 1,5 jours près pour des vésicules jusqu'à 18 jours de gestation et à 4 jours près entre 28 et 45 jours de gestation avec un degré de confiance de 95 % (Ginther 1992). En plus de la taille de l'embryon et pour affiner l'estimation de son âge, il est intéressant de considérer d'autres éléments

(Brinsko et al. 2011d) : sa forme, son emplacement, sa fixation, le pourcentage de vésicule respectivement occupé par le vitellin et l'allantoïde, ainsi que l'emplacement de l'embryon dans la vésicule.

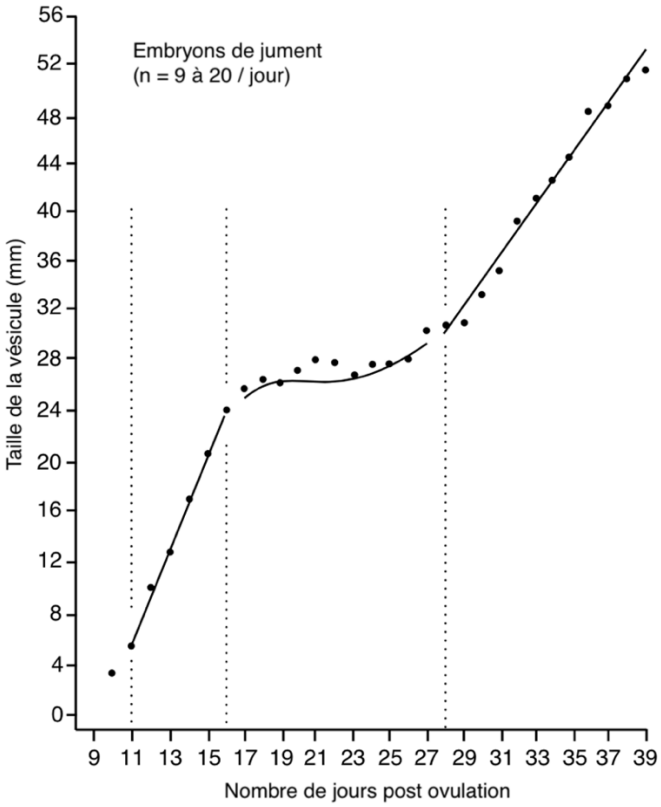

Figure 13 : Courbe d'évolution de la taille de la vésicule embryonnaire au cours des 40 premiers jours de gestation chez la jument (modifié d'après Ginther 1998)

<u>Avantages et inconvénients de l'échographie transrectale (Brinsko et al. 2011a) :</u>

Les avantages de l'utilisation de l'échographie transrectale sur une jument gestante sont nombreux :

- Détection précoce (dès 9 - 10 jours) de la gestation
- Détermination assez précise de l'âge de l'embryon ou du fœtus
- Détection précoce d'une gestation gémellaire et donc gestion précoce d'une gémellité
- Évaluation précoce d'une perte embryonnaire
- Sexage du fœtus
- Gestion et réduction des gestations gémellaires (Voir partie 2)

Quant aux inconvénients, ils sont peu nombreux et ne justifient pas la non utilisation de l'échographie transrectale :

- Coût relativement élevé
- Détection difficile entre 3 et 6 mois de gestation en raison de la localisation de l'utérus
- Erreurs possibles d'interprétation

Passés 100 jours de gestation, il est très difficile d'imager une gestation par échographie transrectale en raison de la profondeur du fœtus dans l'utérus. Cela justifie l'utilisation de l'imagerie trans-abdominale (Cf. paragraphe c) (Bass, Wilkins 2014).

b) Diagnostic précoce de gémellité par échographie transrectale

Comme vu dans la partie précédente, un diagnostic de gestation précoce peut se faire à partir de 9 jours de gestation, mais il faut généralement attendre 13 à 15 jours de gestation pour établir un diagnostic de gestation certain. Il convient alors à ce stade de rechercher systématiquement une gémellité et compte tenu de la mobilité des vésicules embryonnaires jusqu'à 16 jours de gestation, il est indispensable d'examiner l'intégralité du corps et des cornes utérines (Vagner 2017).

L'utérus peut héberger des vésicules embryonnaires jumelles issues d'ovulations asynchrones, donc d'âge et de taille différents (Figures 14 et 15). Un examen entre 13 et 16 jours de gestation permet ainsi de diagnostiquer ces jumeaux résultant d'ovulations asynchrones dans la majorité des cas (Vagner 2017). Il est ensuite conseillé de réaliser d'autres examens échographiques, idéalement tous les 10 jours jusqu'à 45 jours, car les ovulations asynchrones peuvent être séparées de 2 à 8 jours (Betsch et al. 2004). Dans ce cas, il est possible de dénombrer des corps jaunes pour avoir une indication de l'éventualité d'une gémellité (England 2005).

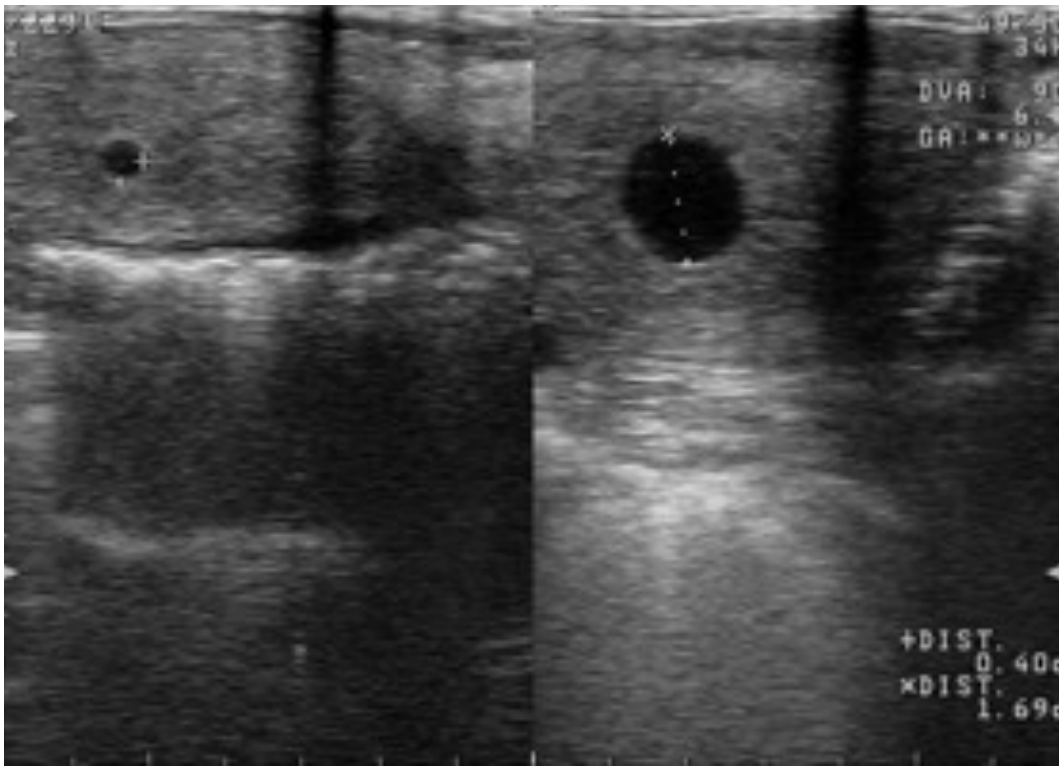

Figure 14 : Images échographiques de deux vésicules gémellaires bilatérales à 14 jours de gestation. Source : Dr Laurent Mangold

Figure 15 : Image échographique de trois vésicules embryonnaires unilatérales à 14 jours de gestation. Source : Dr Laurent Mangold

En cas de doute sur la présence d'une gestation multiple à 14 jours de gestation, ou en cas de signes de dégénérescence d'une vésicule, il peut être préférable d'effectuer un contrôle 24 à 48 heures plus tard avant d'intervenir (Vagner 2017).

Les échecs de diagnostic de gémellité avec l'échographie découlent généralement d'un examen incomplet de l'utérus, d'une non-reconnaissance de la gémellité dans une même corne utérine car le faisceau des ultrasons ne passe pas au niveau de la délimitation entre deux embryons (plus courant entre 18 et 25 jours de gestation) ou encore d'une confusion avec des kystes endométriaux (avant 21 jours de gestation) comme cela sera détaillé dans la partie suivante (England 2005).

À partir de 16 - 17 jours de gestation après l'immobilisation, il peut être problématique de diagnostiquer deux vésicules accolées. En effet, la séparation est fine (2 - 4 assises cellulaires) et n'est pas toujours visible à l'échographie. Il convient alors de mobiliser lentement la sonde échographique, afin de visualiser les différents plans de coupe, ou de renouveler l'examen les jours suivants.

Après 60 jours de gestation, le diagnostic de gémellité par échographie transrectale devient très difficile (England 2005). La seule possibilité réside alors dans l'échographie transabdominale mais cela reste difficile.

En ce qui concerne le diagnostic précoce de jumeaux monozygotes, celui-ci est plus difficile. Les jumeaux monozygotes ne peuvent pas être identifiés au moment du transfert embryonnaire car la masse cellulaire interne ne peut pas être distinguée des cellules du trophectoderme à l'aide d'un microscope à dissection (Josson 2009; Dijkstra et al. 2020).

Lors du diagnostic de gestation par échographie transrectale à 14 jours de gestation, les gestations gémellaires monozygotiques ne sont pas détectées. En effet, seule la vésicule embryonnaire est mise en évidence et dans ce cas, elle est unique. Il est possible de réaliser ce diagnostic quand l'embryon et donc les embryons potentiels deviennent visibles vers 24 - 25 jours de gestation, d'où l'intérêt des examens suivants de diagnostic notamment en cas de transfert d'embryon. À ce stade, il est possible d'évaluer la viabilité des embryons en

observant les battements cardiaques. Cela souligne l'importance d'un examen échographique de contrôle de gestation (McCue et al. 1998; Dijkstra et al. 2020). L'embryon est normalement visible dès 20 jours de gestation, cependant il est fréquent de rater une gestation gémellaire monozygote à ce stade, probablement à cause de leur localisation ventrale, d'une différence de taille des embryons ou de leur positionnement dans la vésicule l'un par rapport à l'autre. A partir de 24 jours de gestation, les embryons sont situés en partie dorsale de l'utérus et sont plus facilement visibles.

c) Diagnostic tardif de gémellité par échographie transabdominale

Le diagnostic de gestation tardif par échographie n'est généralement pas pratiqué mais peut éventuellement permettre de confirmer ou d'infirmer une gestation en cas de doute à la palpation.

En ce qui concerne la réalisation d'un diagnostic tardif de gémellité (passé 60 jours de gestation), celle-ci est très délicate car les fœtus sont alors volumineux par rapport à la taille de la zone échographiée et ne peuvent être détectés directement (Ginther, Griffin 1994). Selon Ginther (1994, 1998), la seule structure permettant ce diagnostic est la zone d'apposition des deux allantochorions (Figure 16), qui forme initialement une membrane unique. Elle est visualisable à partir de 46 jours en moyenne. Son épaisseur augmente graduellement au cours de la gestation : 3 à 7 mm à 7 mois de gestation jusqu'à 15 mm en fin de gestation. À partir de 6 mois, les deux allantochorions deviennent distincts et sont séparés par une couche hypoéchogène visible par échographie trans-abdominale.

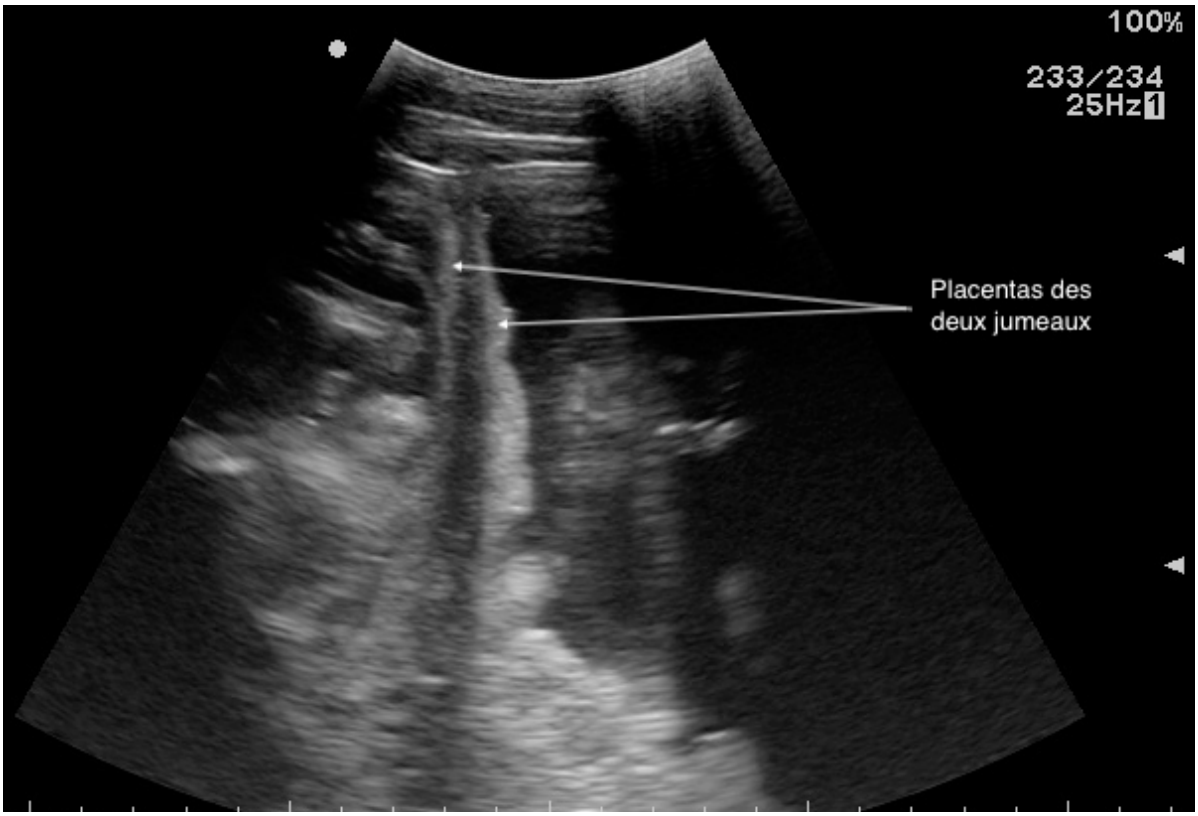

Figure 16 : Image échographique de la zone d'apposition des placentas de deux fœtus jumeaux à 130 jours de gestation. Source : Dr Anne Josson-Schramme

C) Diagnostics différentiels de la gémellité

Une gémellité, et plus largement, une gestation, peut être confondue avec d'autres images liquidiennes observables de façon physiologique ou non chez la jument. Il est donc important de bien considérer cela lors d'un examen échographique de suivi de reproduction. Le diagnostic différentiel d'une gestation chez la jument comprend essentiellement les kystes endométriaux, et de manière plus anecdotique, la vessie ou encore un pyomètre.

a) Les kystes endométriaux

Les kystes utérins sont des dilatations anormales d'une ou des couches de l'utérus (principalement l'endomètre). Ils peuvent être d'origine lymphatique (majoritairement) ou glandulaire et de taille très variable (de quelques millimètres à une vingtaine de centimètres) (Brinsko et al. 2011b, Dascanio 2021a), les plus gros faisant saillie dans la lumière utérine. Leur

localisation dans l'utérus est aléatoire mais ils sont prédisposés à se développer sur la face ventrale des jonctions entre le corps utérin et les cornes (Brinsko et al. 2011d). A l'échographie, ils apparaissent sous forme de structure anéchogènes, uniloculaires ou pluriloculaires avec présence de travées hyperéchogènes (Betsch 2017) (Figures 17 et 18).

Figure 17 : Image échographique d'un kyste endométrial. Source : Dr Laurent Mangold

Figure 18 : Image échographique de deux kystes endométriaux accolés. Source personnelle

Le taux de prévalence des kystes endométriaux chez la jument est relativement élevé, de 10 à 27 %, et augmente avec l'âge (plus de 10 ans) (Brinsko et al. 2011d).

Ces kystes peuvent être confondus avec un embryon avant 25 jours de gestation (Brinsko et al. 2011a; Betsch 2017), c'est-à-dire avant la visualisation du pôle embryonnaire. Les cas de kystes bilobés, de kystes accolés à une vésicule ou de deux vésicules accolées sont les plus difficiles à différencier (figures ci-dessus). De plus, la présence de kystes peut modifier l'aspect de la vésicule embryonnaire adjacente (Vagner 2017).

S'ils sont volumineux ou nombreux, ils peuvent diminuer la fertilité et augmenter les pertes gestationnelles. En effet, ils peuvent interférer avec la mobilité embryonnaire, l'absorption embryonnaire précoce de l'histotrophe ou la placentation (Reed Holyoak, Ley 2007; Brinsko et al. 2011d; Betsch 2017; Dascanio 2021a). Quand une vésicule embryonnaire se fixe à proximité immédiate d'un kyste endométrial, son orientation peut être modifiée par rapport à la normale (ventralement en position anti-mésométriale), ce qui peut entraîner une mort embryonnaire précoce due à la réduction du contact des surfaces absorbantes avec l'épithélium glandulaire normal de l'endomètre (Brinsko et al. 2011d). Enfin, ils peuvent

témoigner d'une pathologie sous-jacente comme une stase lymphatique ou une dégénérescence de l'endomètre avec présence de fibrose autour des glandes endométriales (Brinsko et al. 2011d; Dascanio 2021a).

Compte tenu de leur prévalence et des potentielles conséquences néfastes sur la gestation, il est fondamental de correctement cartographier (taille et localisation) l'intégralité de l'utérus lors de la première échographie de suivi chez une jument. En cas de doute entre une gestation et un kyste, il faut renouveler l'échographie dans les 48 heures : l'embryon augmentera de taille et changera de position dans l'utérus contrairement à un kyste qui ne changera pas de taille, de forme ou de localisation (Betsch 2017; Vagner 2017).

En ce qui concerne la prise en charge des kystes utérins, elle est à adapter selon les cas. Ginther (1986) suggère que les kystes uniques et les groupes de petits kystes n'ont pas d'effet négatif sur la fertilité (Brinsko et al. 2011d), leur traitement ne serait donc pas nécessaire (Betsch 2017). Si les kystes sont petits (<2-3cm) ou peu nombreux (moins de 5) et s'ils ne sont pas regroupés à la jonction entre le corps utérin et les cornes utérines, il est recommandé de ne rien faire (Brinsko et al. 2011d). En revanche, le retrait de kystes volumineux ou de nombreux kystes peut avoir des effets positifs sur la fertilité. Différentes techniques existent : collier de serrage, laser, cautérisation ou biopsie… toujours suivies de lavages utérins et d'une antibiothérapie (Dascanio 2021a). Enfin, certaines juments sont prédisposées aux kystes utérins et ceux-ci sont susceptibles de réapparaitre même après traitement (Brinsko et al. 2011d).

b) Les accumulations liquidiennes : vessie, pyomètre

À un stade de gestation avancé, les images échographiques de l'utérus révèlent un contenu liquidien. Il est donc possible de le confondre avec d'autres structures physiologiques ou pathologiques. Cependant, il s'agit plutôt du diagnostic différentiel d'une gestation au sens large et non d'une gémellité à proprement parler (Covillault 2011).

- La vessie : c'est la première structure visible lors de l'introduction de la sonde échographique. Son contenu est fait de débris échogènes en suspension et mobiles par succussion.

- Un pyomètre : il est très rare chez la jument mais il est important de le distinguer d'une gestation. Le liquide observé est généralement chargé en débris échogènes. En cas de doute, il convient de rechercher un fœtus en palpation transrectale.

BILAN du III :

- **Palpation transrectale**
  - **Diagnostic de gestation possible entre 12 et 60 jours de gestation puis entre 200 jours de gestation et la mise-bas**
  - **Diagnostic de gémellité difficile : moins de 50 % des gémellités**
- **Échographie transrectale : diagnostic de gestation, identification de gémellité, évaluation du liquide utérin et des corps jaunes**
  - **Examens échographiques à 14, 21 et 28 jours de gestation pour diagnostic de gestation, identification de gémellité (à partir de 24 - 25 jours pour des jumeaux monozygotes) et évaluation de la viabilité embryonnaire, du liquide utérin et des corps jaunes**
  - **Examen échographique à 60 - 70 jours de gestation pour sexage fœtal**
- **Échographie trans-abdominale : à partir de 60 jours pour confirmer ou infirmer un diagnostic de gestation, et plus difficilement une gémellité**
- **Diagnostic différentiel d'une gestation / gémellité : kystes endométriaux**

BILAN DE LA PARTIE 1

- **Gémellité dizygote : 5 à 9 % des gestations précoces chez la jument**
  - **Répartition unilatérale : environ 70 % des cas**
    - **Jumeaux accolés dans environ 63 % des cas : résorption embryonnaire dans environ 80 % des cas**
    - **Jumeaux séparés dans environ 37 % des cas**
  - **Répartition bilatérale : environ 30 % des cas**
- **Gémellité monozygote : 2,6 % des gestations gémellaires (0,39 % des gestations chez la jument)**
  - **Prévalence augmentée par l'utilisation des techniques de reproduction assistée dans l'espèce équine : transfert d'embryon, transfert d'ovocytes, injection intracytoplasmique de spermatozoïde**
- **Diagnostic idéal de gestation gémellaire : échographie transrectale**
  - **Plan de suivi échographique : 14, 21 et 28 jours de gestation → Diagnostiquer une gémellité, la réduire et confirmer la viabilité de la vésicule restante**
    - **Dès 14 jours de gestation : diagnostic gémellité dizygote**
    - **Dès 24 - 25 jours de gestation : diagnostic gémellité monozygote**

→ Importance du diagnostic le plus précoce possible pour agir avant 35 jours de gestation (mise en place et activité des cupules endométriales)

  - **Diagnostic différentiel parfois difficile avec des kystes endométriaux**

Partie 2 : Devenirs de la gémellité chez la jument : gestion au cours de la gestation

Dans la partie précédente, il a été introduit que les gestations gémellaires pouvaient se réduire naturellement. Cependant, la réduction gémellaire naturelle ne se produit pas avant 11 jours de gestation et très rarement entre 11 et 15 jours de gestation, c'est-à-dire avant la fixation. Il convient par conséquent de procéder à une réduction manuelle d'une des deux vésicules, afin de s'assurer que la gestation gémellaire ne se poursuive pas. Le taux de survie de la vésicule résiduelle est alors de plus de 90% (Macpherson, Reimer 2000; Wolfsdorf 2006).

Pendant la période de fixation embryonnaire à 16 - 17 jours de gestation, environ 70 % des vésicules se fixent unilatéralement dans la même corne et parmi elles, environ 85 % aboutissent à une réduction naturelle avant 40 jours de gestation. Les jumeaux unilatéraux qui ne subissent pas de résorption naturelle sont difficiles à gérer et moins de 1 % de ces gestations donneront deux jumeaux à terme (Josson 2009). La réussite d'un écrasement manuel d'une vésicule fixée unilatéralement est de 90 - 95 % entre les jours 17 à 20 de gestation si elles peuvent être séparées (Macpherson, Reimer 2000).

En cas de fixation bilatérale, il n'y a généralement pas ou très peu de résorption naturelle d'une des vésicules et la gestation gémellaire se poursuit plus longtemps, ce qui peut entrainer un avortement plus tardif. L'écrasement manuel d'une vésicule a un taux de succès de 75 % s'il est effectué avant 30 jours de gestation (Macpherson, Reimer 2000).

Après 35 jours de gestation, la gestion des gémellités se complique par la formation des cupules endométriales. Celles-ci sécrètent de l'eCG (equine Chorionic Gonadotropin) ce qui stimule la formation des corps jaunes secondaires et de fait la production de progestérone pour le maintien de la gestation. Les cupules endométriales restent fonctionnelles jusqu'à 80 - 120 jours de gestation qu'il y ait ou non un fœtus viable *in utero*. Ainsi en cas de perte de gestation à cette période, des cycles œstraux irréguliers et une altération de la fertilité peuvent survenir (England 2005; Brinsko et al. 2011a).

Les jumeaux qui survivent malgré tout au-delà de 40 jours de gestation ont un devenir compromis. La gestation se solde dans 63 % des cas par un avortement des deux fœtus, dans 6 % des cas par la réduction à une gestation unique et dans 31 % des cas par la naissance de deux poulains qui ne sont pas toujours viables (Josson 2009).

Il est donc fondamental d'intervenir pour gérer les gestations gémellaires, et idéalement avant 35 jours afin d'éviter la perte de la saison de reproduction. La méthode idéale est l'écrasement manuel d'une vésicule embryonnaire mais d'autres méthodes existent aussi avec des résultats plus ou moins controversés : l'aspiration du liquide gestationnel par voie trans-vaginale (Pascoe 1979; Bracher et al. 1993), la restriction énergétique alimentaire (Merkt et al. 1982), l'ablation chirurgicale d'une vésicule (Pascoe, Stover 1989), l'injection létale guidée par échographie trans-abdominale (Rantanen, Kincaid 1989), la luxation cranio-cervicale (Wolfsdorf et al. 2005) ou encore la compression thoracique (McCue 2021). Actuellement, les techniques guidées par échographie sont des méthodes couramment utilisées pour la réduction des jumeaux fœtaux (Macpherson, Reimer 2000). Enfin, il est également possible de mettre fin à une gestation gémellaire en provoquant un avortement des deux vésicules avec des injections de progestérone.

I. Gestion précoce d'une gémellité (avant 35 jours de gestation)

Chez la jument, en raison de la mise en place des cupules endométriales, il est préférable de gérer une gestation gémellaire avant 36 jours de gestation, afin de favoriser un retour en chaleur plus rapide et d'avoir la possibilité d'exploiter d'autres cycles œstraux si besoin. Ainsi, lorsqu'un diagnostic de gémellité est posé précocement, différentes possibilités sont envisageables (Pascoe, Stover 1989; Bracher et al. 1993; Hamon 2017) :

a) Écraser manuellement une vésicule embryonnaire

b) Attendre la résorption spontanée d'une vésicule embryonnaire

c) Réaliser une aspiration du liquide gestationnel ou une ponction traumatogène échoguidée par voie trans-vaginale d'une vésicule embryonnaire

d) Injecter des prostaglandines et réaliser un avortement total

Dans la mesure du possible, il est préférable d'opter au plus tôt pour un écrasement manuel. Cependant, la méthode choisie repose sur un faisceau d'indicateurs, notamment le stade de gestation, la technicité de l'opérateur, le souhait des propriétaires… afin d'être à la fois efficace et sécuritaire.

Dans le cas des gestations de jumeaux monozygotes, compte tenu de la présence d'une vésicule unique et du partage fréquent d'un même chorion, il n'est pas possible de réduire un embryon avant 35 jours de gestation sans endommager le second. Les techniques possibles de réduction gémellaire possibles seront alors la luxation cranio-cervicale, l'injection ou la ponction intra-cardiaque guidée par échographie trans-abdominale, la compression thoracique, l'aspiration de liquide gestationnel guidée par échographie trans-vaginale, et le retrait chirurgical d'un conceptus.

A) Écrasement manuel ou squeezing d'une vésicule embryonnaire

L'écrasement manuel est la méthode de choix en cas de gémellité dans l'espèce équine. Il convient de distinguer différents cas :

a) Avant ou après la fixation des vésicules
b) Vésicules embryonnaires accolées ou séparées

Dans le cas où les vésicules sont séparées, il convient d'effectuer l'écrasement immédiatement au moment du diagnostic, afin d'éviter qu'elles ne se collent par la suite. En revanche, si elles sont accolées, il est conseillé de renouveler l'examen plus tard dans la même journée en espérant que les vésicules se soient séparées grâce aux contractions utérines (Dascanio 2021b).

L'idéal est de réaliser la réduction avant la fixation des embryons (Jours 16 - 17 de gestation) car cela facilite la procédure et augmente donc son taux de réussite (Hamon 2017; Dascanio 2021b).

a) Description de la technique d'écrasement manuel d'une vésicule gémellaire

Il existe plusieurs méthodes d'écrasement manuel d'une vésicule embryonnaire, qui dépendent de la latéralité des vésicules et de leur accolement éventuel, mais également du praticien qui le réalise. L'objectif ici est de donner une indication des protocoles réalisables dans des cas de vésicules séparées ou non avant et après la fixation embryonnaire. Par ailleurs, en ce qui concerne la tranquillisation de la jument, elle est à adapter au caractère de cette dernière et de nombreux écrasements sont réalisés sans.

<u>Cas de deux vésicules séparées avant fixation (McKinnon et al. 1998; Hamon 2017; Vagner 2017; Dascanio 2021b) (Figure 19) :</u>

1. Vidanger le rectum de la jument.
2. Identifier et mesurer les vésicules embryonnaires par échographie transrectale et choisir la vésicule à écraser (si possible la plus petite, sinon la plus accessible).
3. Tranquilliser la jument au besoin (détomidine 0,01-0,02 mg/kg et butorphanol 0,01-0,1 mg/kg IV)
4. Administrer de la flunixine (1 mg/kg IV) et/ou un analogue de progestérone (altrenogest 0,044 mg/kg PO) en cas d'écrasement difficile ou à risque (vésicules accolées, écrasement tardif). En effet, l'écrasement peut entrainer un relargage de prostaglandines et donc mettre un terme à la gestation.
5. Administrer, si nécessaire, de la N-butylscopalamine (0,1 - 0,2 mg/kg IV) qui permet le relâchement des muscles lisses du rectum (ce qui facilite l'opération), et de l'utérus (ce qui rend l'opération plus difficile).
6. Déplacer la vésicule choisie pour l'écrasement à l'extrémité de la corne utérine avec la main ou la sonde échographique en exerçant une pression ventrale. Une fois à l'apex de la corne, exercer une pression ventralement avec la sonde échographique ou avec la main, afin de causer une rupture des membranes embryonnaires et un relâchement du liquide de la vésicule.

   → La sensation lors de l'écrasement s'apparente à l'éclatement d'une bulle d'air des emballages à bulles. Cette sensation est due à l'écrasement de la capsule (Ginther 1998).

7. Réaliser un contrôle échographique de l'écrasement : présence du liquide dans la lumière de la corne utérine et/ou vésicule déformée.
8. Réévaluer la vésicule restante.
9. Poursuivre l'administration éventuelle de progestérone pendant 3 à 5 jours minimum.
10. Éventuellement : réaliser une échographie des ovaires pour évaluer le corps jaune.
11. Confirmer la survie de la vésicule restante par échographie dans les deux à quatre jours.

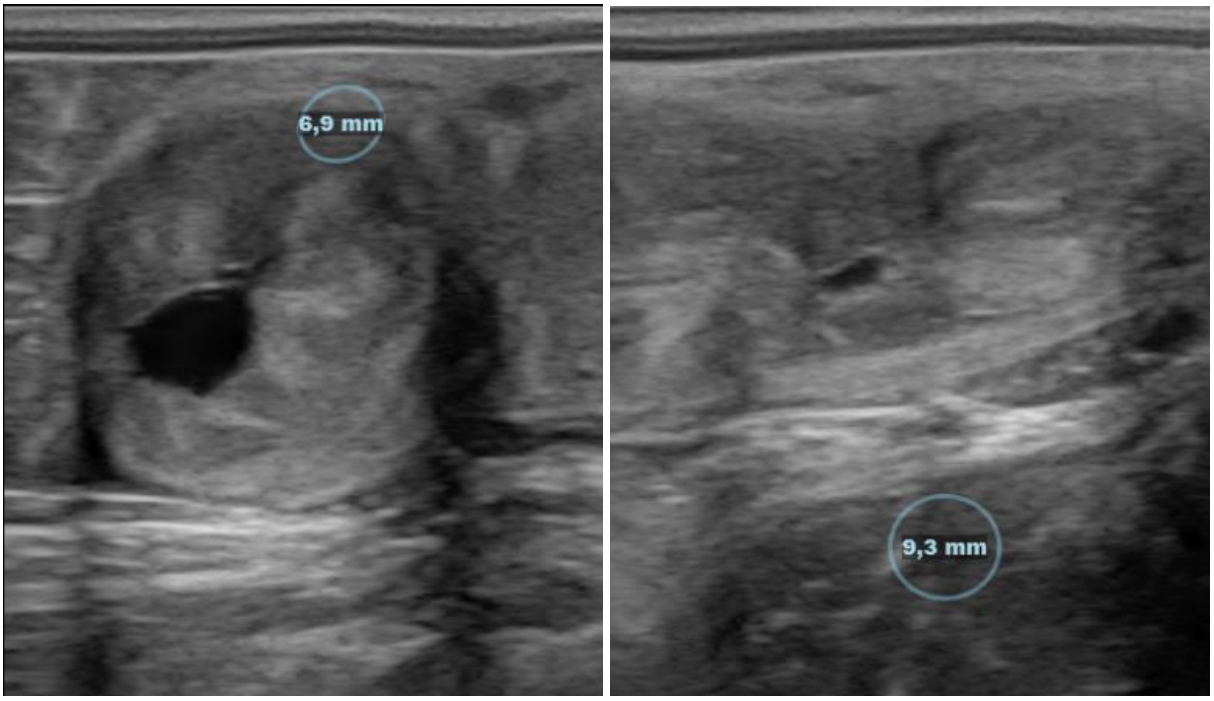

Figure 19 : Images échographiques d'une vésicule embryonnaire avant (à gauche) et après écrasement (à droite). Source : Dr Laurent Mangold

<u>Cas de deux vésicules accolées avant fixation (McKinnon et al. 1998; Dascanio 2021b) :</u>

La réduction par écrasement manuel de deux vésicules accolées est uniquement possible après séparation préalable des deux vésicules. Les cinq premières étapes sont les mêmes que celles décrites dans le cas de vésicules séparées. Avant de passer à l'étape 6, il convient de positionner la sonde échographique à la jonction entre les deux embryons et d'effectuer un petit mouvement vibratoire avec une pression ventrale constante pour séparer les deux vésicules et procéder à l'écrasement. Il est également possible de réaliser un autre examen échographique plus tard dans la journée en espérant que les vésicules se soient séparées.

Cas de deux vésicules après fixation (McKinnon et al. 1998; Wolfsdorf 2006; Dascanio 2021b) :

Il est possible de réaliser cette manipulation après la fixation des vésicules (16 - 17 jours jusqu'à 30 - 40 jours de gestation), mais cela nécessite des manipulations utérines plus invasives et entraine un volume de liquide post-écrasement plus important, ce qui augmente le taux de perte de la vésicule restante. Comme avant la fixation, cette procédure est plus facile en présence de vésicules séparées bilatérales.

b) Taux de réussite d'un écrasement manuel

Entre 13 et 15 jours de gestation, avant la fixation, le taux de succès d'un écrasement manuel est supérieur à 90 % car les vésicules embryonnaires sont séparées ou séparables et la quantité de liquide embryonnaire est négligeable. Cette procédure est à privilégier jusqu'à 20 jours de gestation si les deux vésicules sont bilatérales avec un taux de réussite compris entre 75 et 90,9 % (Hamon 2017). Jusqu'à 30 jours de gestation, il est possible de réduire 75 % des jumeaux bilatéraux (Wolfsdorf 2006).

En revanche entre 17 et 20 jours de gestation, en cas d'implantation unilatérale, Ginther (1998) a montré qu'une réduction spontanée se produisait dans 100 % des cas si la différence de taille des vésicules était supérieure ou égale à 4 mm et dans 73 % des cas si cette différence est comprise entre 0 et 3 mm. L'écrasement manuel est donc controversé dans ce cas précis. Puis, à partir de 21 jours de gestation, McKinnon (2011) ne recommande pas l'écrasement manuel d'une vésicule car le taux de réussite est équivalent au taux de résorption naturelle et le risque d'endommager les deux vésicules est accru.

c) Risques associés à l'écrasement manuel

Le principal risque de cette méthode de réduction gémellaire est la lacération rectale causée par les manipulations transrectales de l'utérus (Vagner 2017). Il est également possible d'endommager la seconde vésicule embryonnaire (notamment si les vésicules sont accolées) et c'est pour cela qu'un contrôle échographique entre 48 et 96 heures après l'intervention est indispensable. En effet, les manipulations transrectales, même en l'absence d'écrasement

évident de la vésicule embryonnaire choisie, aboutissent à ce que 28 % des juments aient un seul poulain viable et donc à une réduction gémellaire (Wolfsdorf 2006).

L'étude de Sheerin et al. (2010) a permis de déterminer l'influence de différents éléments sur les pertes gestationnelles après une réduction gémellaire manuelle entre 13 et 20 jours de gestation :

a) Le vétérinaire praticien et notamment son expérience : plus la procédure est rapide et le nombre de manipulations faible, plus son taux de réussite, et donc le maintien d'une gestation simple, est élevé (Dascanio 2021b).
b) L'âge de la jument : les juments âgées de 15 ans et plus ont des taux de pertes gestationnelles plus importants (âge, endométrite subclinique).
c) Les traitements administrés au moment de la réduction gémellaire : les juments ayant reçu un traitement anti-inflammatoire et progestatif ont un taux de survie du poulain restant plus élevé.

B) Attendre la résorption spontanée d'une des deux vésicules

La résorption spontanée consiste en l'élimination naturelle du ou des embryons surnuméraires en parallèle du développement d'un embryon viable. Suite à une résorption spontanée, l'embryon restant se développe mais parfois avec une orientation différente d'une gestation unique : normalement en position ventrale dans la vésicule (Wolfsdorf 2006).

Cette résorption s'explique par le mécanisme de déprivation en nourriture et en oxygène (comme expliqué dans la partie 1). Cela concerne donc essentiellement les jumeaux unilatéraux (Ginther 1998). Elle semble influencée par différents facteurs (Merkt et al. 1982; Ginther 1984; Wolfsdorf 2006) :

a) <u>L'orientation des deux vésicules l'une par rapport à l'autre :</u>
Une vésicule dont l'embryon est en contact avec la vésicule adjacente a plus de chances d'être résorbée que celle dont l'embryon serait en contact avec l'endomètre (Wolfsdorf 2006). Cela cause une privation des apports histotrophiques des glandes

endométriales, sources unique de nutriments, et entraine une résorption embryonnaire (Allen et al. 2011).

b) La fixation des vésicules l'une par rapport à l'autre :

Si les vésicules sont accolées, il existe une résorption spontanée d'une des vésicules dans 83 % des cas avant 40 jours de gestation (Ginther 1998).

Ginther (1984) a suggéré que l'apposition étroite entre deux vésicules peut entrainer la compression de celles-ci puis une perte de contact entre les surfaces endométriales et trophoblastiques. Dans cette étude menée chez 74 juments, aucune réduction embryonnaire n'a été objectivée entre 11 et 16 jours de gestation, phase de mobilité embryonnaire. L'incidence de la réduction embryonnaire a été de 64 % après 16 jours de gestation (en post-fixation embryonnaire), avec 89 % de gestations unilatérales pour 11 % de gestations bilatérales. Les embryons résiduels semblaient normaux en taille et en forme à la fin de la période de suivi à 40 jours de gestation. Par contre, chez 22 % des juments chez lesquelles la réduction unilatérale a eu lieu, la vésicule n'a pas été orientée comme pour une gestation simple.

c) La différence de taille entre les vésicules :

Une vésicule plus petite sera plus facilement résorbée, notamment en raison d'une inhibition de son mouvement et de sa croissance par la plus grande vésicule (Wolfsdorf 2006). Une dissymétrie des vésicules favorise l'élimination d'une des vésicules plus précocement : il a été montré qu'une différence de plus de 4 mm entre les deux vésicules entraine une résorption de la plus petite vésicule dans 100 % des cas, contre 73 % si cette différence est inférieure à 3 mm (Ginther 1998).

d) L'âge gestationnel :

La probabilité d'une résorption embryonnaire diminue avec l'âge gestationnel : 53 % ont lieu avant 20 jours de gestation et 82 % avant 30 jours de gestation. Dans les cas où deux embryons sont présents entre 40 et 42 jours de gestation, 6 % des gestations ont donné lieu à un poulain vivant, 31 % à deux poulains vivants et 63 % à la perte des deux fœtus (Wolfsdorf 2006).

La plupart des réductions embryonnaires se produisent avant le jour 26 de gestation (Ginther 1984).

e) L'alimentation :

Une étude a été menée pour mettre en évidence une éventuelle influence de l'alimentation sur les gestations gémellaires (Merkt et al. 1982). Elle a montré que la restriction alimentaire peut avoir un effet sur la mise au monde de poulains uniques avec 63 % des juments inclues dans l'étude qui ont mis bas un seul poulain, 2 % des jumeaux vivants et le reste qui ont avorté tardivement. Toutefois, il n'y a pas eu d'étude comparative entre des juments dont l'alimentation a été restreinte ou pas. Il est donc impossible de savoir dans quelle mesure s'est produit la résorption naturelle des jumeaux sans restriction alimentaire.

Finalement, en cas d'écrasement difficile et/ou à risque (environnement, caractère de la jument, morphologie utérine, technicité de l'opérateur), il est possible de laisser évoluer des vésicules accolées diagnostiquées précocement en espérant une résorption spontanée. Cependant, cela est rarement pertinent car 86 % des jumeaux diagnostiqués à 14 jours de gestation sont toujours présents à 25 jours de gestation. Après 25 jours de gestation, la résorption embryonnaire est plus rare et elle est négligeable après 40 jours de gestation.

Dans les cas où le choix se porterait sur cette option, il est impératif de poursuivre les examens échographiques afin d'agir avant la formation des cupules endométriales en cas de non résorption (Hamon 2017).

C) Aspiration du liquide gestationnel ou ponction traumatogène échoguidée par voie trans-vaginale

Cette méthode a été décrite pour la première fois en 1993 par Bracher et al. (Bracher et al. 1993). Elle est généralement pratiquée entre 20 et 45 jours de gestation, parfois jusqu'à 60 jours de gestation pour réduire les gestations gémellaires (Dascanio 2021c). Concernant les jumeaux monozygotes, cette méthode est possible à partir de 29 jours de gestation (Roberts et al. 2015).

a) Description de la technique d'aspiration du liquide gestationnel échoguidée par voie trans-vaginale

Plusieurs auteurs ont décrit cette méthode (Bracher et al. 1993; MacPherson et al. 1995; Macpherson, Reimer 2000; Wolfsdorf 2006; Dascanio 2021c) (Figure 20) :

1. Vidanger le rectum de la jument.
2. Pour l'analgésie, différentes méthodes existent :
   - Anesthésie épidurale (MacPherson et al. 1995)
   - Tranquillisation (Bracher et al. 1993; MacPherson et al. 1995)
   - Perfusion intra-rectale de lidocaïne 2% (Bracher et al. 1993; Dascanio 2021c).
3. Identifier et mesurer les vésicules embryonnaires ou fœtales par échographie transrectale et choisir celle à aspirer (si possible la plus petite, sinon la plus accessible).
4. Administrer, si nécessaire, de la N-butylscopalamine (0,15 mg/kg IV) qui permet le relâchement des muscles lisses du rectum mais aussi de l'utérus pour faciliter les manipulations.
5. Administrer de la flunixine (1 mg/kg IV) et/ou un analogue de progestérone (altrenogest 0,044 mg/kg PO) pour inhiber la libération de prostaglandines.
6. Placer un bandage de queue, laver et sécher la zone génitale et péri-anale.
7. Introduire la sonde trans-vaginale dans un manchon stérile lubrifié avec du lubrifiant stérile puis la placer dans le vagin en position latérale gauche ou droite selon la corne utérine dans laquelle est située la vésicule à réduire.
8. Manipuler l'utérus par voie transrectale jusqu'à la visualisation de l'embryon ou du fœtus sur l'échographe.
9. À l'aide d'un guide de ponction, introduire l'aiguille dans le sac vitellin ou l'espace allantoïdien en traversant le vagin et l'utérus.
10. Aspirer les liquides embryonnaires ou fœtaux : ils sont de couleur ambré et de volume variable (souvent quelques millilitres) selon le stade de gestation.

    Attention :
    - Si les deux vésicules sont bien distinctes, l'idéal est d'évacuer tout le liquide
    - Si les deux vésicules sont accolées, il n'est pas recommandé d'évacuer tout le liquide car il y a un risque de léser ou d'aspirer les membranes fœtales situées entre les jumeaux

11. Poursuivre la flunixine (1 mg/kg IV BID) pendant deux jours et l'altrenogest pendant deux semaines.
12. Réaliser un contrôle échographique quelques jours après l'intervention pour suivre la viabilité de l'embryon (l'examen doit absolument avoir lieu avant la formation des cupules endométriales) ou du fœtus (plusieurs examens peuvent être réalisés dans le mois suivant l'intervention).

Une autre méthode consiste à simplement ponctionner la vésicule à réduire. En effet, cela permet de réduire le temps et le nombre de manipulations et peut suffire à endommager le jumeau (Dascanio 2021c).

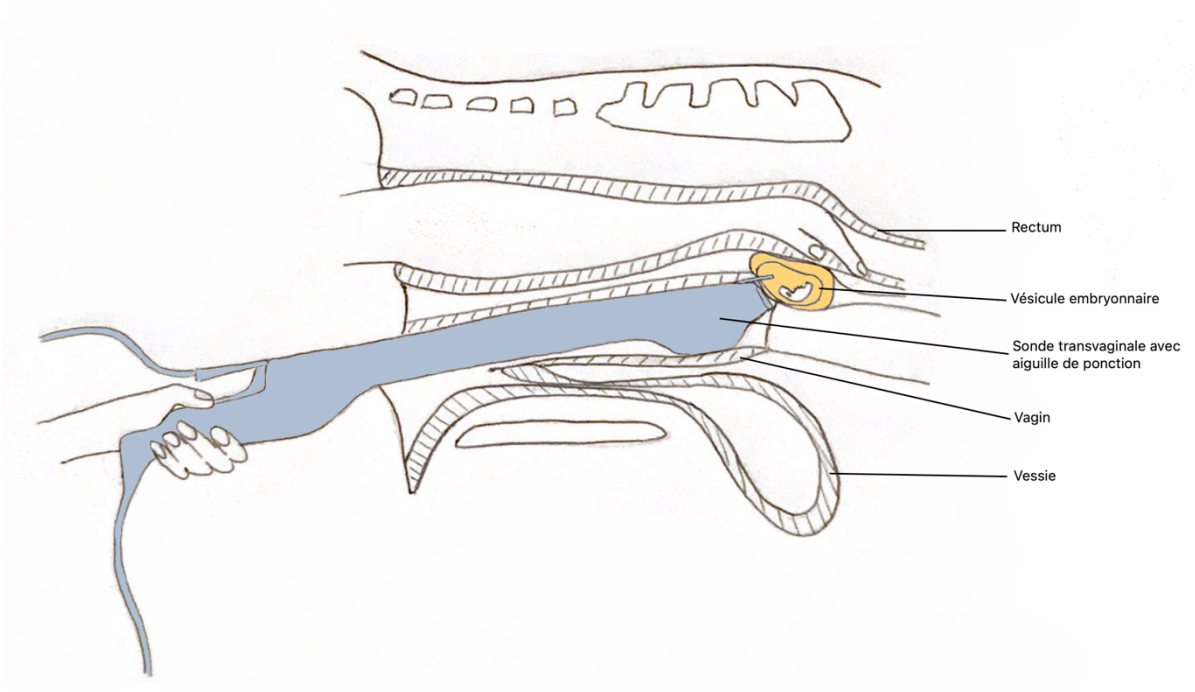

Figure 20 : Schéma de la réalisation de l'aspiration de liquide gestationnel échoguidée par voie trans-vaginale (vue latérale droite). Source personnelle

b) *Taux de réussite d'une aspiration du liquide gestationnel échoguidée par voie trans-vaginale*

Le taux de succès de cette procédure varie entre 16 et 70 % selon les études (Bracher et al. 1993; Hamon 2017; Dascanio 2021c), celui-ci étant maximal pour des jumeaux bilatéraux entre 25 et 35 jours de gestation. Il dépend de différents facteurs :

- Le stade de gestation : 39,6 % de réussite avant 35 jours de gestation contre 26 % après 35 jours de gestation (Bracher et al. 1993). Ce n'est pas un critère de choix passé 45 jours de gestation (Journée et al. 2013).
- La latéralité de la gémellité : entre 20 et 71 jours de gestation, la réduction fonctionne chez 33 % des jumeaux unilatéraux contre 75 % des jumeaux bilatéraux (Bracher et al. 1993).
- L'expérience du praticien.
- La position des embryons / fœtus.
- La fuite éventuelle de liquide embryonnaire ou fœtal en lien avec le stade de gestation.
- L'âge de la jument : les juments âgées (> 15 ans) ont un taux de succès inférieur aux jeunes juments (< 7 ans) (Govaere et al. 2008; Dascanio 2021c).

Le choix de la méthode entre l'aspiration du liquide ou la simple ponction ne semble pas influer sur le taux de réussite de la manipulation, de même que la saison au cours de laquelle la manipulation est effectuée (Govaere et al. 2008; Journée et al. 2013).

c) *Risques associés à une aspiration du liquide gestationnel échoguidée par voie trans-vaginale*

Le principal risque associé à cette manipulation est de léser la seconde vésicule en perturbant ses membranes placentaires. Cela est principalement vrai dans le cas de vésicules unilatérales et de jumeaux monozygotes (Roberts et al. 2015).

Cette manipulation peut également être associée à un risque de péritonite ou d'infection utérine, toutefois relativement rare.

Finalement, la période au cours de laquelle cette procédure est la plus efficace s'étend de 16 à 25 jours de gestation, période au cours de laquelle il est possible de réaliser un écrasement manuel ou d'attendre une résorption naturelle (beaucoup moins invasif). Cette méthode ne semble donc pas très utile à un stade précoce de gestation (Wolfsdorf 2006). Elle peut éventuellement être choisie avant 35 jours de gestation dans des cas où une nouvelle tentative de gestation ne serait pas une option (Journée et al. 2013).

D) Induction de l'avortement des deux fœtus : injection de prostaglandines

Un avortement total peut être induit sur une jument. Ce n'est pas à proprement parler une méthode de réduction gémellaire, car l'avortement ne permet pas de viser un seul des deux jumeaux, mais c'est une méthode utilisable pour supprimer une gestation double.

a) Indications de l'induction de l'avortement des deux fœtus

En cas d'échec d'une procédure de réduction gémellaire, il est possible d'opter pour un avortement médical des deux vésicules avant 35 jours de gestation et donc avant la formation des cupules endométriales. Cela permet de pouvoir exploiter d'autres potentiels cycles chez la jument gestante et d'éviter la perte complète de la saison de reproduction.

Provoquer un avortement est difficilement justifiable économiquement : en effet, un avortement des deux embryons jumeaux n'exclut pas que cette situation se reproduise au cycle suivant. Elle est donc utilisée « en dernier recours » dans les cas suivants (McKinnon et al. 1998; Wolfsdorf 2006; Hamon 2017) :

a) Une réduction gémellaire (écrasement manuel ou aspiration du liquide gestationnel) avant 35 jours de gestation n'est pas réalisable ou a échoué.
b) La résorption spontanée d'un des deux embryons n'a pas eu lieu.
c) Le diagnostic de gestation a été effectué trop tardivement.

b) Protocole de l'induction de l'avortement des deux fœtus

Il est possible de mettre fin à une gestation en provoquant un avortement à l'aide d'une injection de prostaglandines. Avant 35 jours de gestation, une dose unique de prostaglandines suffit généralement (Douglas et al. 1974; Wolfsdorf 2006; Hamon 2017). Éventuellement, plusieurs injections de prostaglandines peuvent être répétées, si nécessaire. Dans tous les cas, un ou plusieurs contrôles échographiques sont nécessaires pour vérifier le bon déroulement de l'avortement et le retour en chaleur.

Une méthode alternative pour l'avortement des deux fœtus est de procéder à une dilatation manuelle du col utérin puis à une irrigation de l'utérus avec une solution saline stérile chaude (Maurin et al. 2004).

c) Taux de réussite et conséquences de l'induction de l'avortement des deux fœtus

Le taux de réussite de l'injection de prostaglandines avant 35 jours de gestation est proche des 100 %. Les juments remises à la reproduction après une injection de prostaglandines présentent un taux de fertilité très élevé (83 %). Cependant, le taux de gestation gémellaire au prochain cycle avoisine les 19 %. Ceci s'accorde avec la répétabilité individuelle des doubles ovulations (Clement et al. 1997a). Ainsi, le risque que la jument avortée présente de nouveau une gestation gémellaire au cycle suivant est non négligeable. De ce fait, un suivi régulier et précoce de la jument devra être effectué après 14 jours post-ovulation.

BILAN du I :

- **Écrasement manuel d'une vésicule embryonnaire (jumeaux dizygotes) = Méthode de choix de réduction gémellaire**
  - **Avant la fixation embryonnaire : plus de 90 % de réussite**
  - **Jusqu'à 30 jours de gestation, le pourcentage de réussite diminue progressivement jusqu'à 75 %**
- **Attendre la résorption spontanée d'une vésicule embryonnaire (jumeaux dizygotes)**
  - **Possible pour des vésicules fixées unilatéralement mais peu pertinent**
- **Aspiration du liquide gestationnel ou ponction traumatogène échoguidée par voie trans-vaginale d'une vésicule embryonnaire**
  - **Entre 20 et 45 jours (après 29 jours pour des jumeaux monozygotes) : entre 16 et 70 % de réussite**
  - **Pourcentage de réussite augmenté pour des vésicules fixées bilatéralement et avant 35 jours**
- **Avortement total des deux vésicules embryonnaires : injection unique de prostaglandines**

→ DANS TOUS LES CAS : CONTRÔLE ÉCHOGRAPHIQUE APRÈS RÉDUCTION

II. Gestion tardive d'une gémellité (de 35 jours de gestation à la mise-bas)

Lorsque les procédures décrites dans la partie précédente ne peuvent être mises en œuvre ou lorsque le diagnostic de gémellité est plus tardif (examen échographique retardé, gémellité monozygote), d'autres méthodes s'offrent aux praticiens :

a) Luxation crânio-cervicale d'un fœtus.

b) Injection létale échoguidée par voie transabdominale.

c) Compression thoracique d'un fœtus.

d) Ablation chirurgicale d'un conceptus.

e) Avortement des deux fœtus par injections de prostaglandines.

A) Luxation crânio-cervicale ou atlanto-occipitale

La luxation cranio-cervicale, aussi appelée luxation atlanto-occipitale, consiste en la dislocation des premières vertèbres cervicales du crâne du fœtus. Cette manipulation provoque une section de la moelle épinière et une perturbation des attaches ligamentaires qui entraine la mort du fœtus choisi en 24 heures, voire en quelques jours. Elle est réalisable sur des gestations de jumeaux monozygotes. Cette procédure peut se pratiquer selon différents abords et à différents stades de gestation (Wolfsdorf et al. 2005; Wolfsdorf 2006; 2021; Hamon 2017) :

a) Par voie transrectale entre 60 et 75 - 90 jours de gestation.
b) Par voie trans-abdominale entre 60 et 110 jours de gestation.
c) Par voie trans-vaginale (= colpotomie) entre 60 et 95 jours de gestation.

Il est important de préciser que cette intervention se réalise toujours avant la fin de la placentation, ce qui permet au fœtus vivant de poursuivre son extension placentaire pour maximiser les échanges avec sa mère et optimiser sa croissance (Wolfsdorf 2006; Hamon 2017).

a) Description des techniques de luxation cranio-cervicale

Les différentes techniques de luxation cranio-cervicale en fonction des abords sont décrites à la suite.

Luxation cranio-cervicale par voie transrectale (Wolfsdorf et al. 2005; Wolfsdorf 2021) (Figure 21) :

1. Vidanger le rectum de la jument
2. Tranquilliser la jument (détomidine 0,01-0,02 mg/kg et butorphanol 0,01-0,1 mg/kg IV) : cela peut entrainer un relâchement de l'utérus et le déplacement crânial du fœtus.
3. Administrer de la flunixine (1 mg/kg IV) et/ou un analogue de progestérone (altrenogest 0,088 mg/kg PO) pour inhiber la libération de prostaglandines.
4. Administrer de la N-butylscopalamine (0,1-0,2 mg/kg IV) qui permet le relâchement des muscles lisses du rectum et de l'utérus et facilite l'identification anatomique du fœtus et les manipulations.
5. Identifier les fœtus par échographie transrectale et choisir celui à manipuler (si possible le plus petit, avec le moins d'espace pour se développer ou le moins de contact avec l'endomètre → souvent ce fœtus se trouve dans la partie crâniale de la corne utérine si les jumeaux sont dans la même corne utérine).
6. Isoler et stabiliser la tête du fœtus entre le pouce et l'index et plier la tête des deux côtés afin d'endommager les ligaments entre la tête et le cou.

   La tête est en forme de dôme et peut être repérée en palpant les mandibules ou les vertèbres cervicales.
7. Réaliser la luxation en plaçant le pouce à la base du crâne et en appliquant une pression proximale et dorsale.

   Une sensation de « pop » se ressent à la luxation et il est alors possible de placer le pouce et l'index entre la tête et le cou du fœtus.
8. Poursuivre les injections d'altrenogest (0,088 mg/kg/j PO) pendant 3 à 4 semaines.
9. Contrôler par échographie la mort du fœtus luxé et la survie du jumeau la semaine suivante.



Figure 21 : Schéma de la réalisation d'une luxation cranio-cervicale (étape 6 en haut ; étape 7 en bas). Source personnelle

Luxation cranio-cervicale par voie trans-abdominale (Wolfsdorf 2021) :

Cette technique est employée lorsqu'il est impossible de réaliser un abord transrectal.

Les cinq premières étapes sont identiques à celles de l'abord transrectal.

1. Réaliser une antibiothérapie : Pénicilline G (20 000 - 50 000 UI/kg IM) + Gentamicine (6,6 mg/kg IV).
2. Réaliser une laparotomie debout du flanc homolatérale à la corne utérine choisie pour la luxation. En cas d'impossibilité de choisir un fœtus, le flanc droit est choisi car il offre un meilleur accès chirurgical à l'appareil reproducteur.
3. Repérer l'utérus et le fœtus choisi.
4. Réaliser la luxation de la même manière que pour un abord transrectal.
5. Refermer le flanc.
6. Poursuivre les injections :
   - De flunixine, Pénicilline G et Gentamicine pendant 2 jours, puis faire un relais TMPS (Triméthoprime et Sulfamides) pendant 1 semaine
   - D'altrenogest (0,088 mg/kg/j PO) pendant 3 à 4 semaines.
7. Contrôler par échographie la mort du fœtus luxé et la survie du jumeau la semaine suivante

Luxation cranio-cervicale par voie trans-vaginale (Wolfsdorf 2021) :

Cette technique est employée lorsqu'il est impossible de réaliser un abord transrectal.

Les cinq premières étapes sont identiques à l'abord transrectal.

1. Réaliser une antibiothérapie : TMPS ou Ceftiofur.
2. Attacher la queue, faire une préparation aseptique de la zone génitale et péri-anale et un lavement vaginal avec de la povidone diluée dans de la saline. Cathétériser l'urètre si besoin.
3. Inciser la paroi vaginale et le péritoine avec des ciseaux de Mayo 3 à 5 cm caudalement au col de l'utérus sur 1 à 2 cm en cranio-dorsal (en position à 2 ou 10 heures) ou en cranio-ventral (en position à 4 ou 8 heures). Élargir l'ouverture à la main pour pouvoir la passer dans l'abdomen.

4. Réaliser la luxation de la même manière que pour un abord transrectal.
5. Refermer à une main avec des points en croix.
6. Poursuivre les injections :
   - De TMPS pendant 1 semaine
   - D'altrenogest (0,088 mg/kg/j PO) pendant 3 à 4 semaines.
7. Contrôler par échographie la mort du fœtus luxé et la survie du jumeau la semaine suivante

Après la luxation, la mort fœtale peut survenir plus ou moins rapidement, généralement entre un à sept jours après l'intervention (parfois jusqu'à plusieurs semaines). Elle est objectivée par différents signes : perte de la forme du thorax et fœtus plus convexe, perte de définition des organes abdominaux, battements cardiaques faibles et irréguliers jusqu'à absents (Wolfsdorf et al. 2005; Wolfsdorf 2021)… Il est donc recommandé de suivre la mort fœtale par échographie mais également la survie du fœtus restant une semaine après l'intervention puis toutes les deux semaines pendant un mois (Wolfsdorf 2006).

b) Taux de réussite d'une luxation cranio-cervicale

Le taux de succès varie selon la voie d'abord employée, mais est le plus élevé parmi les méthodes de réduction gémellaire post-fixation. Par voie transrectale, un taux de 63 % de réussite est référencé. Par voie trans-abdominale, le taux de réussite est comparable et varie selon les études entre 63 et 69 %. Enfin la colpotomie donne 64 % de réussite et 36 % d'avortements des deux fœtus (Hamon 2017; Wolfsdorf 2021). En conclusion, les taux de réussite sont très proches pour toutes les voies d'abord.

En ce qui concerne les gestations monozygotes, la luxation cranio-cervicale donne de bons résultats, meilleurs que l'injection intracardiaque par voie trans-abdominale, et est moins invasive (Roberts et al. 2015).

À la mise-bas, les placentas des juments chez qui la procédure a fonctionné présentent un petit sac attaché sur la surface allantoïdienne, qui contient le fœtus momifié. Il y a également des signes minimes sur le chorion avec des microvillosités sur sa surface le long de toute la zone de fixation du placenta (Wolfsdorf 2021).

c) *Avantages et inconvénients des méthodes de luxation cranio-cervicale*

Les avantages et les inconvénients des différents abords pour la luxation cranio-cervicale sont résumés dans le Tableau IV.

Tableau IV : Avantages et inconvénients des différents abords pour la luxation cranio-cervicale (réalisé d'après Hamon 2017; Wolfsdorf 2021)

	Transrectale	**Trans-abdominale**	**Trans-vaginale**
Avantages	- Réalisable avant l'extension placentaire. - Pas de ponction de l'utérus donc peu de risque de placentite. - Pas de fuite de liquide du conceptus.		
Inconvénients et risques	- Perforation rectale car nécessite des manipulations parfois longues.	- Contamination abdominale. - Contamination de la plaie (séroma ou cellulite).	- Perforation rectale (si incision trop dorsale). - Atteinte des voies urinaires (si incision trop ventrale). - Lésion de la branche caudale de l'artère utérine (si incision trop latérale). - Contamination abdominale (séroma ou cellulite).

Par ailleurs, aucune étude documentée ne décrit l'étendue du traumatisme et/ou de la libération de prostaglandines qui a lieu lors de la manipulation du fœtus dans l'utérus. Il a cependant été établi que 20 minutes de manipulation sont nécessaires pour une libération significative de prostaglandines. Normalement, la procédure est suffisamment rapide pour éviter une inflammation trop importante.

B) Injection létale échoguidée par voie trans-abdominale

L'utilisation de l'échographie transcutanée pour la réduction de jumeaux a été mise au point par Rantanen et Kincaid en 1988. Cette avancée a permis le développement de l'injection létale échoguidée par voie trans-abdominale pour réduire une gestation gémellaire (Rantanen, Kincaid 1989). La procédure consiste en l'injection d'un produit létal (chlorure de potassium ou pénicilline-procaïne) dans l'un des fœtus sous contrôle échographique. Elle est réalisable entre 70 et 170 jours de gestation avec une période idéale entre 100 et 130 jours de gestation (Wolfsdorf 2006; Hamon 2017; Dascanio 2021d). En effet, l'utérus atteint une position ventrale dans l'abdomen à partir de 90 jours de gestation, et, passés 150 jours de gestation, la survie du fœtus conservé s'avère plus compromise (Dascanio 2021d). Il est possible d'intervenir sur des jumeaux monozygotes dans la même fenêtre temporelle en utilisant cette technique (Dijkstra et al. 2020).

a) Description de la technique d'injection létale par voie trans-abdominale

Plusieurs auteurs ont décrit cette méthode (Rantanen, Kincaid 1989; Macpherson, Reimer 2000; Wolfsdorf 2006; Hamon 2017; Dascanio 2021d) (Figure 22) :

1. Réaliser une échographie trans-abdominale pour choisir le fœtus à réduire : position, taille (diamètre thoracique), tonus (fréquence cardiaque). L'idéal est de choisir le plus petit ou le plus accessible. Mesurer la profondeur du cœur du fœtus pour choisir l'aiguille à utiliser.

   À ce stade de gestation, la gémellité est difficilement objectivable par échographie transrectale : il serait, en effet, nécessaire de voir deux structures identiques sur la même image.
2. Tranquilliser la jument (détomidine 0,1 mg/kg et butorphanol 0,01 mg/kg IV, puis des éventuels bolus 0,01/0,01) : cela permet un relâchement de l'utérus avec un déplacement ventral et une activité diminuée des fœtus

   Il est également possible d'utiliser de l'acépromazine 0,025 à 0,05 mg/kg en IV chez les juments anxieuses.

   Une bonne sédation doit permettre à la jument de rester d'aplomb et immobile.

3. Réaliser un bandage de queue / Raser et désinfecter chirurgicalement le site d'intervention.
4. Réaliser une anesthésie locale de la peau en regard du fœtus cible avec de la lidocaïne.
5. Introduire la sonde échographique dans un manchon stérile.
6. Faire cheminer l'aiguille préalablement choisie dans le plan de la sonde jusqu'au fœtus (à l'aide ou non d'un guide à biopsie). Celle-ci traverse facilement la peau, la paroi abdominale, l'utérus et les liquides fœtaux. L'étape délicate est le passage entre deux côtes fœtales pour atteindre le cœur. Le geste de l'opérateur doit être assez franc pour passer le thorax et atteindre le cœur : du sang perle alors à la garde de l'aiguille au retrait du mandrin.
7. Injecter 10 mL de pénicilline procaïne (hyperéchogène) et observer un ralentissement de la fréquence cardiaque dans la minute, sinon injecter 10 mL supplémentaires
   Si l'aiguille n'est pas dans le cœur, il est possible d'injecter 20 mL dans le thorax ou l'abdomen du fœtus.
8. Retirer l'aiguille et réaliser un pansement stérile.
9. Administrer de la flunixine (1 mg/kg IV SID pendant trois jours), du TMPS (5 mg/kg de triméthoprime et 25 mg/kg de sulfadiazine per os une fois par jour pendant 5 jours) et de l'altrenogest (0,044 mg/kg PO SID pendant minimum quinze jours, jusqu'au contrôle, souvent un à deux mois).
10. Contrôler par échographie dans les 24 à 48 heures si la mort n'a pas été observée directement. Renouveler éventuellement l'injection dans la semaine si la première intervention a échoué.
11. Contrôler par échographie deux semaines après la procédure pour suivre la viabilité du fœtus restant et s'assurer de la mort du fœtus réduit.

Si la procédure est réussie, la mort du fœtus peut être objectivée (Hamon 2017; Dascanio 2021d) (Figure 16) :

- Dans les quelques minutes pour une injection intracardiaque.
- Dans les 24 à 48 heures pour une injection extracardiaque.

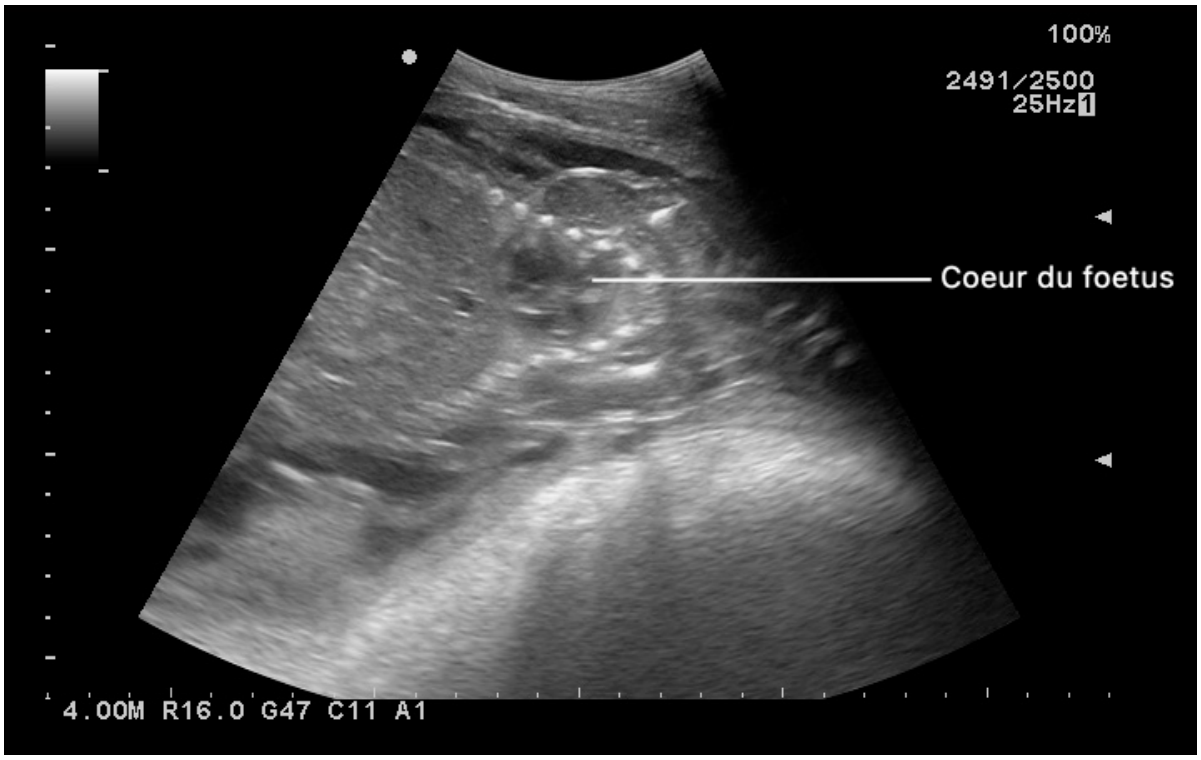

Figure 22 : Image échographique trans-abdominale d'un thorax de fœtus en vue transversale. Source : Dr Anne Josson Schramme

Il est possible de réaliser l'injection létale avec du chlorure de potassium (KCl) à la place de la pénicilline-procaïne (Macpherson, Reimer 2000; Wolfsdorf 2006; Hamon 2017). L'injection doit être intracardiaque stricte. Le reste de la procédure est identique. La quantité nécessaire varie entre 2 et 32 mEq de KCl (2 mEq/ml) (Macpherson, Reimer 2000).

Les avantages et les inconvénients respectifs de la pénicilline-procaïne et du chlorure de potassium sont résumés dans le tableau V.

Tableau V : Comparaison des avantages et des inconvénients respectifs d'une injection létale de pénicilline-procaïne et de chlorure de potassium (Macpherson, Reimer 2000; Hamon 2017)

	Pénicilline-procaïne	**Chlorure de potassium**
Avantages	- Hyperéchogène. - Limite les contaminations iatrogènes. - Létale même si extracardiaque.	- Prix. - Quantité injectée.
Inconvénients		- Injection létale intracardiaque stricte.

b) Taux de réussite d'une injection létale par voie trans-abdominale

Le taux de succès de cette procédure varie entre 38 et 60 % (Hamon 2017) selon :

- Le produit injecté : 49 % de réussite après une injection de chlorure de potassium et 60 % après une injection de pénicilline procaïne (Wolfsdorf 2006).
- Le stade de gestation : meilleure réussite entre 115 et 130 jours de gestation (Rantanen, Kincaid 1989).
- L'expérience du praticien (durée de l'intervention).
- La présence d'anastomoses vasculaires entre les jumeaux (présentes chez 44 à 50 % des jumeaux, potentiellement responsables de la mort du fœtus épargné), dont les jumeaux monozygotes.

Lorsque la gestation est menée à terme, un avorton momifié aseptique est expulsé avec le poulain vivant (Hamon 2017).

c) Risques associés à une injection létale par voie trans-abdominale

Le risque principal associé à l'injection létale par voie trans-abdominale est l'avortement des deux fœtus, en grande partie en lien avec des communications vasculaires. Cela est possible pour les jumeaux dizygotes, mais le risque est accru pour les monozygotes et essentiellement pour les gestations mono-choriales. En effet, les deux fœtus partageant un même chorion, ils doivent donc partager des vaisseaux sanguins et la circulation placentaire (Dijkstra et al. 2020). Il est donc important de surveiller d'éventuels signes d'avortement (développement prématuré des mamelles, écoulements vulvaires, expulsion des membranes fœtales). En effet, il s'agit de la principale complication durant le premier mois post-injection (au cours de la résorption du fœtus ponctionné), mais aussi jusqu'au terme en raison d'une probable insuffisance placentaire pour le fœtus restant (Dascanio 2021d).

D'autres complications existent, notamment une contamination iatrogène ou une dysmaturité du poulain nouveau-né lié à une insuffisance placentaire, en raison du stade d'intervention assez tardif (Wolfsdorf 2006).

C) Compression thoracique

La compression thoracique est une manipulation qui consiste à comprimer le thorax du fœtus à réduire. Elle est réalisable entre 55 et 65 jours de gestation (McCue 2021).

a) Description de la technique de compression thoracique

McCue (2021) a décrit la technique de compression thoracique (Figure 23) :

1. Vidanger le rectum de la jument.
2. Tranquilliser la jument au besoin (détomidine 0,01 mg/kg et butorphanol 0,01 mg/kg IV) : cela peut entrainer un relâchement de l'utérus et le déplacement crânial du fœtus.
3. Administrer de la N-butylscopalamine (0,1-0,2 mg/kg IV) qui permet le relâchement des muscles lisses du rectum et de l'utérus et facilite les manipulations.

4. Identifier les fœtus par échographie transrectale et choisir celui à réduire (si possible le plus petit, avec le moins d'espace pour se développer ou le moins de contact avec l'endomètre → souvent ce fœtus se trouve dans la partie crâniale de la corne utérine si les jumeaux sont dans la même corne).
5. Identifier la tête et le thorax du fœtus à réduire par une palpation transrectale, placer son thorax entre le pouce et les autres doigts de la main et exercer une pression constante pendant une minute.
6. Réévaluer l'activité cardiaque des deux fœtus par échographie transrectale : il est possible que le cœur du fœtus réduit continue de battre quelques heures, dans ce cas réévaluer les jours suivants.
7. Administrer une dose unique de flunixine (1 mg/kg IV) et un analogue de progestérone (altrenogest 0,044 mg/kg PO SID) pendant un à deux mois pour inhiber la libération de prostaglandines.

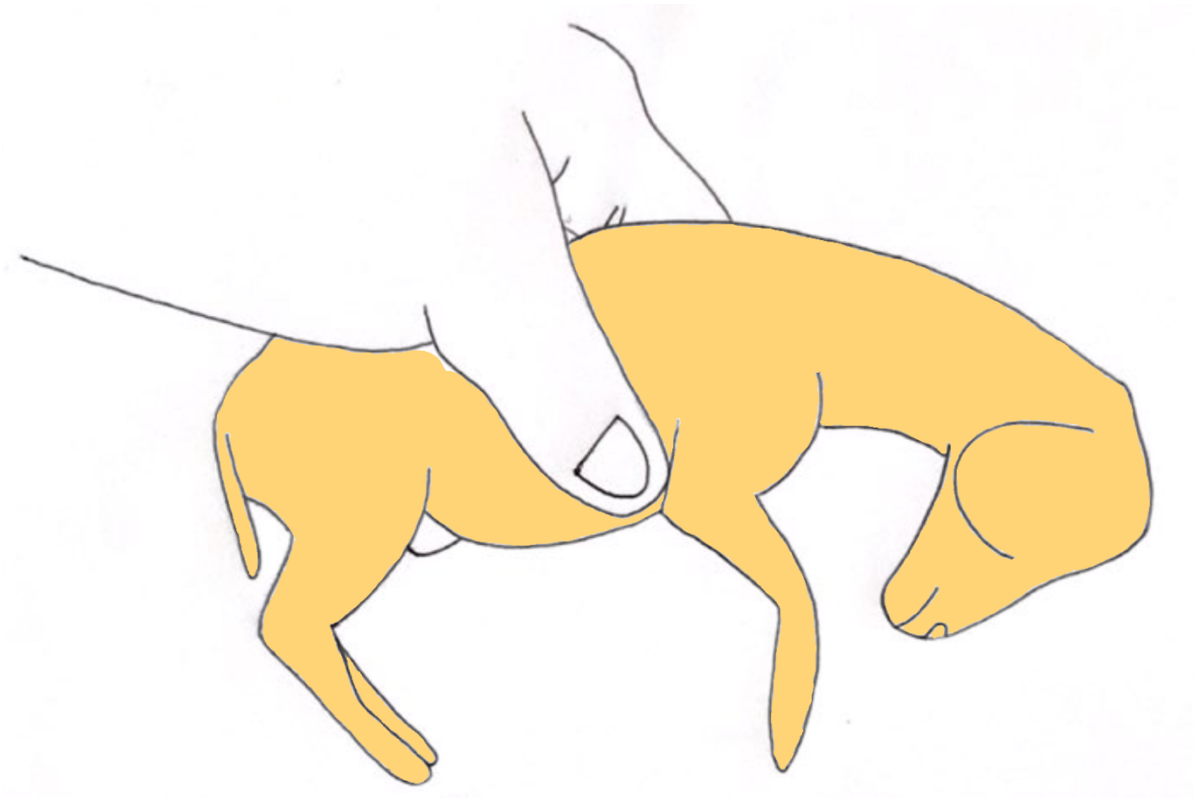

Figure 23 : Schéma de la réalisation d'une compression thoracique. Source personnelle

b) Utilisation de la compression thoracique

L'avantage principal de la compression thoracique est qu'elle est relativement facile à mettre en œuvre. De plus, la mort fœtale est facilement objectivable par arrêt de l'activité cardiaque du fœtus en réalisant une échographie après la manipulation.

Elle s'avère très intéressante pour les cas de jumeaux monozygotes car elle limite les potentiels traumatismes sur le jumeau restant.

D) Ablation chirurgicale d'un conceptus

Une technique d'ablation chirurgicale d'un conceptus a également été décrite (Pascoe, Stover 1989) pour réduire des gestations gémellaires entre 41 et 65 jours de gestation.

L'intervention se pratique par voie médiane ventrale et une administration de flunixine et de progestérone est réalisée pour lutter contre la libération de prostaglandines.

Dans cette étude (Pascoe, Stover 1989), quinze juments ont été étudiées : huit avec des vésicules bilatérales et sept avec des vésicules unilatérales. Concernant le taux de succès de cette procédure, 71 % des juments avec des vésicules bilatérales ont donné naissance à un poulain viable contre 0 % pour les juments avec des vésicules unilatérales. Le taux nul de réussite pour les gestations unilatérales peut être attribué à une perturbation de l'allantochorion qui aurait empêché la formation des villosités.

E) Induction de l'avortement des deux fœtus : injections répétées de prostaglandines

Comme cela a été décrit dans la partie précédente, il est possible d'induire un avortement total sur une jument. À un stade précoce de gestation, cet avortement peut être obtenu à l'aide d'une injection unique de prostaglandines. Passé 35 jours de gestation, les cupules endométriales sécrétant de l'eCG, il est plus difficile de réussir un avortement mais cela reste une option envisageable.

a) Indication de l'induction de l'avortement des deux fœtus

Finalement, en cas de gestation gémellaire connue et d'impossibilité à réduire cette gestation à un fœtus unique, une solution de dernier recours est l'avortement provoqué des deux fœtus.

b) Protocole de l'induction de l'avortement des deux fœtus

De la même manière que dans la partie précédente, il est possible d'induire un avortement par des injections répétées de prostaglandines. Cependant, à un stade plus tardif, il est généralement nécessaire de réaliser des injections répétées et quotidiennes, voire biquotidiennes (Douglas et al. 1974).

De la même manière que pour l'interruption précoce de gestation, des injections répétées et quotidiennes (ou biquotidiennes) (Douglas et al. 1974; Clement et al. 1997a) de prostaglandines entrainent un avortement des deux fœtus quel que soit le stade de gestation. Cependant, passé 35 jours de gestation, cette technique est moins efficace et nécessite des injections répétées quotidiennement pendant 7 à 10 jours (Hamon 2017). Ce n'est donc pas une méthode de « réduction gémellaire » à proprement parler et elle ne sera utilisée qu'en dernier recours dans le cas de la gestion tardive d'une gémellité, en cas de diagnostic tardif et d'impossibilité ou de refus du propriétaire d'essayer une autre technique. En effet, bien que les juments porteuses de jumeaux finissent très souvent par avorter au cours de la gestation (souvent entre 7 et 9 mois de gestation), l'avortement tardif peut avoir des effets sur la fertilité à terme de la jument. Par ailleurs, si la gestation se poursuit quand même jusqu'au terme, au-delà des possibilités de poulains mort-nés ou très faibles, les risques pour la mère sont accrus : dystocies, déchirures cervicales, rétentions placentaires et infections…

Lorsque les cupules endométriales sont formées, il est nécessaire de répéter les injections de prostaglandines pour déclencher un avortement (Squires et al. 1980; Wolfsdorf 2006) :

a) Entre 70 et 77 jours de gestation, deux injections de 7,5 mg de cloprosténol IM à 20 min d'intervalle, avec des injections quotidiennes si l'avortement n'a pas lieu dans les 2 heures suivant la seconde injection. En cas de répétition des doses, on peut ajouter

de la prostagladine E2 (2 à 2,5 mg dans 0,5 mL de NaCl 0,9%) pour dilater le col utérin le second jour et accélérer ainsi l'avortement (Squires et al. 1980; Wolfsdorf 2006).

b) Il est également possible d'induire une parturition prématurée entre 150 et 180 jours de gestation. Différentes méthodes existent pour induire une parturition à terme mais très peu de protocoles ont été décrits pour induire une parturition prématurée (Squires et al. 1980).

BILAN du II :

- **Luxation cranio-cervicale d'un fœtus (jumeaux dizygotes et monozygotes)**
  - **Par voie transrectale entre 60 et 90 jours de gestation : 63 % de réussite**
  - **Par voie trans-abdominale entre 60 et 110 jours de gestation : entre 63 et 69 % de gestation**
  - **Par voie trans-vaginale entre 60 et 95 jours de gestation : 64 % de réussite**
- **Injection létale échoguidée par voie trans-abdominale (jumeaux dizygotes et monozygotes)**
  - **Entre 70 et 170 jours de gestation : entre 38 et 60 % de réussite (maximisé entre 100 et 130 jours de gestation)**
- **Compression thoracique d'un fœtus (jumeaux dizygotes et monozygotes)**
  - **Entre 55 et 65 jours de gestation**
- **Ablation chirurgicale d'un conceptus**
  - **Entre 40 et 65 jours de gestation : 70 % de réussite pour des vésicules fixées bilatéralement et 0 % unilatéralement**
- **Avortement total des deux fœtus : injections répétées de prostaglandines**

→ DANS TOUS LES CAS : CONTRÔLE ÉCHOGRAPHIQUE APRÈS RÉDUCTION

III. Gestion des gémellités au moment de la mise-bas

La naissance de poulains jumeaux est un phénomène très rare. Les gestations gémellaires sont redoutées par le propriétaire et doivent être prises en charge le plus précocement possible par le vétérinaire. Néanmoins, il arrive que ces gestations à risque ne soient pas diagnostiquées, par absence de suivi de gestation ou par inadvertance du vétérinaire. Dans ces cas, la gémellité est objectivée au moment du poulinage et cela peut avoir des conséquences désastreuses à la fois pour les poulains et pour leur mère.

A) Déroulement et complications du poulinage suite à une gémellité

Chez la jument, la durée moyenne d'une gestation est de 340 jours, avec une fenêtre entre 320 et 360 jours. En dessous de 320 jours de gestation, le poulain est considéré comme prématuré ; au-dessus de 360 jours de gestation, cette dernière est dite prolongée.

Le poulinage est l'évènement marquant la fin de la gestation. Il constitue un moment stressant pour la jument et l'éleveur. Un poulinage eutocique se déroule en trois stades (Demory 2005; Frazer 2007; Brinsko et al. 2011b; McCue, Ferris 2012; Lu, Sprayberry 2021) :

- Stade I : préparation au poulinage, qui dure entre 30 minutes et 4 heures → la jument présente des signes de colique et de nervosité, le poulain se prépare dans l'utérus. Ce stade se termine par la rupture de la membrane chorio-allantoïque.

- Stade II : expulsion du poulain, qui dure 20 à 30 minutes (Figure 24) → les membres antérieurs s'allongent et s'engagent avec la tête située entre les deux. En cas de prolongement de ce stade, le poulinage devient une urgence dystocique.

- Stade III : expulsion des membranes fœtales dans les 3 heures après le part → le placenta doit être complet et en parallèle, le poulain doit s'être levé et avoir absorbé son colostrum.

L'incidence des dystocies est relativement faible chez la jument, allant de 4 à 10 % avec une grande influence de la race. Elles sont plus fréquentes chez les races miniatures ou lourdes

(Frazer 2007; McCue, Ferris 2012). Par ailleurs, les gestations gémellaires sont un facteur prédisposant aux dystocies.

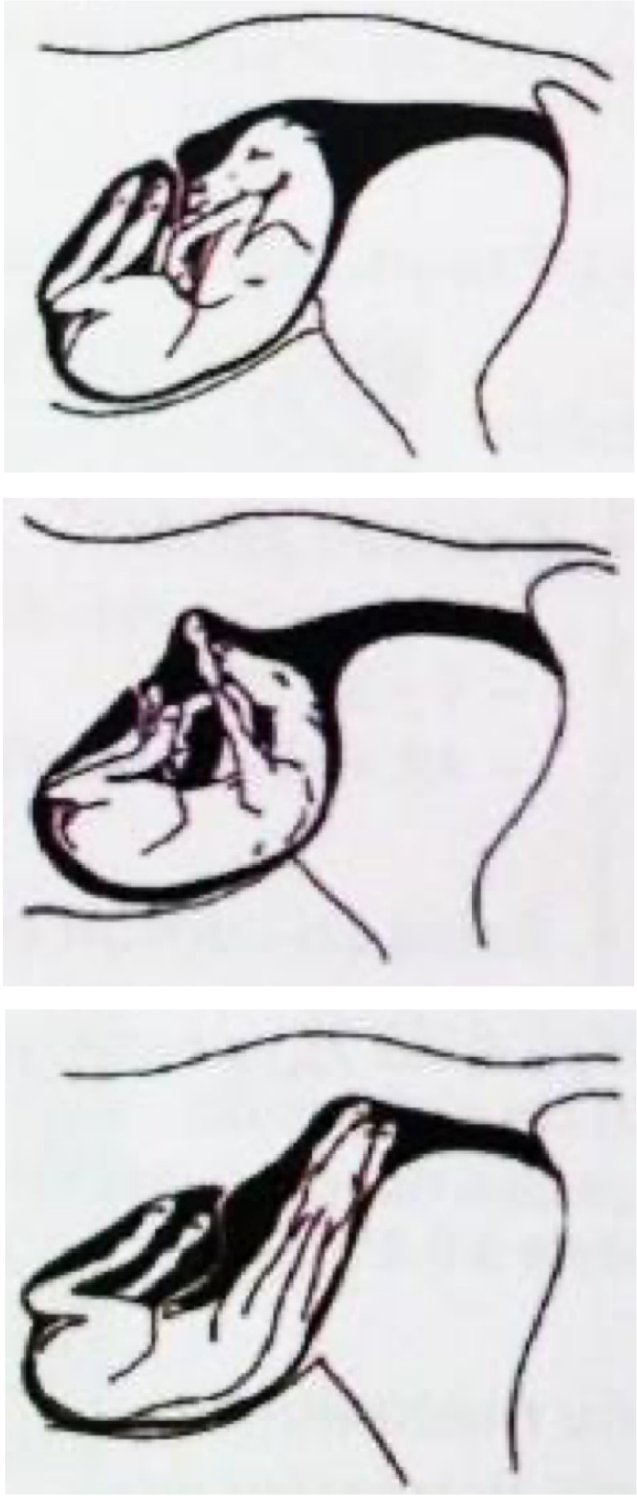

Figure 24 : Déroulement d'un poulinage eutocique (Demory 2005)

a) Les dystocies d'origine fœtale suite à une gémellité

La dystocie se définit comme un travail anormal ou difficile. Son origine peut être maternelle (torsion utérine, anomalie pelvienne, hernie abdominale) ou fœtale (taille, présentation, position, posture) (Frazer 2007).

La gémellité est une condition qui accentue la fréquence et la gravité des complications au poulinage. En effet, la présence de deux poulains favorise les malpositions et donc les dystocies d'origine fœtale. Ces dystocies sont très variées, les principales étant dues à des anomalies de position et de posture.

Elles peuvent se classer selon la présentation du fœtus (Frazer 2007) :

- Antérieure : malposition de la tête, des membres antérieurs ou postérieurs.
- Postérieure : malposition des postérieurs.
- Transversale : position dorso-lombaire ou sterno-abdominale.

En ce qui concerne les gestations gémellaires, des défauts de position et de posture des poulains sont possibles, notamment si le poulain engagé est malpositionné et bloque le passage pour le second.

La dystocie peut également être due à l'engagement concomitant des deux poulains (MacPherson et al. 2007; Josson 2009; Lu, Sprayberry 2021).

La momification fœtale, fréquente en cas de réduction gémellaire tardive, peut aussi prédisposer à une dystocie.

Enfin, les dystocies peuvent aussi résulter de malformations congénitales ou de disproportions fœto-maternelles (rares en cas de gémellité).

Quelle que soit son origine, une dystocie augmente la durée du stade II du poulinage et est donc considérée comme une urgence aussi bien pour la mère que pour les poulains. En effet, il a été montré qu'une augmentation de 10 minutes de la durée du stade II au-delà de 30 minutes est associée à un augmentation entre 10 et 16 % du risque de mortalité à la naissance (McKinnon et al. 2011; McCue, Ferris 2012). Il est donc fondamental de bien

surveiller le poulinage et la durée des différentes phases afin de pouvoir intervenir le plus rapidement possible en cas de dystocie.

b) Gestion de la dystocie en cas de gémellité

Lors d'intervention vétérinaire sur une dystocie, il est nécessaire de disposer au préalable de différentes informations importantes. Il faut connaitre la durée depuis laquelle le poulinage a commencé et avoir une brève anamnèse sur la jument. Une gestation gémellaire connue peut orienter le diagnostic.

Une bonne contention est ensuite nécessaire afin d'examiner la jument. Celle-ci passe souvent par une tranquillisation à base de xylazine ou de détomidine et de butorphanol, si besoin. L'examen génital permet alors ensuite d'évaluer la présentation, la position et la posture du ou des éventuels poulains. En effet, en cas de présence de jumeaux, il est possible que les deux poulains soient engagés et il convient dans cette situation d'identifier les membres de chacun (Lu, Sprayberry 2021).

L'étape suivante consiste à déterminer si le ou les fœtus sont vivants. Cela est possible à l'aide du réflexe cornéen, du réflexe de retrait d'un membre, du réflexe de pincement anal, et de la détection d'un pouls périphérique ou d'un battement cardiaque. Cependant, en cas d'hypoxie, ces réflexes peuvent être absents et le pouls lent et il peut alors être difficile de savoir si le fœtus est vivant ou non (Lu, Sprayberry 2021).

Enfin, la dystocie doit être résolue et différentes options se présentent alors et doivent faire l'objet d'un consentement éclairé du propriétaire :

- La **délivrance vaginale assistée** (Freeman et al. 1999; Lu, Sprayberry 2021) : manipulation du fœtus pour corriger une présentation, une position ou une posture anormale sur une jument tranquillisée debout ou couchée.

  Généralement, c'est la première option qui est pratiquée. Pour faciliter sa réalisation, un tocolytique peut être administré à la jument, souvent 10 mL de clenbutérol. Une péridurale avec une combinaison de lidocaïne, de carbocaïne et de xylazine peut aussi être pratiquée pour anesthésier la région périnéale et

faciliter les manipulations. Cependant, l'anesthésie péridurale peut compliquer la récupération après une anesthésie générale.

Une lubrification importante est indispensable afin de réduire les risques de lacérations ou de rupture du tractus génital, pouvant entrainer une péritonite et la mort de la jument.

En cas d'échec des manipulations après un temps raisonnable, deux options s'offrent au praticien : une anesthésie générale pour une délivrance contrôlée sur place ou un transfert dans un centre de référé. Le temps du transport est important à considérer. Si celui-ci est long, il est préférable de limiter les tentatives pour réduire la durée du poulinage.

- La **délivrance vaginale contrôlée** (Freeman et al. 1999; Lu, Sprayberry 2021) : manipulation du fœtus pour corriger une présentation, une position ou une posture anormale sur une jument sous anesthésie générale avec l'arrière train surélevé.

  Cette option est uniquement réalisable si l'arrière train de la jument peut être surélevé, sinon elle ne présente que peu d'intérêt. Ce soulèvement de l'arrière train permet de repousser les viscères abdominaux vers l'avant et d'augmenter l'espace de travail dans l'abdomen. De plus, l'anesthésie générale permet de diminuer les contractions abdominales.

  De la même manière que pour la délivrance vaginale assistée, une lubrification importante est nécessaire et il faut réduire le temps des manipulations.

  Si le poulain ne peut pas être mis au monde par voie vaginale, les options suivantes peuvent être employées.

- La **césarienne** (Slone 1988; Freeman et al. 1999; Brinsko et al. 2011a; McKinnon et al. 2011) :

  La césarienne est indiquée si les manipulations par voie vaginale ne permettent pas la délivrance du poulain toujours vivant ou risquent d'endommager trop

sévèrement la fertilité ultérieure de la jument. Cela peut concerner tous les types de dystocies, qu'elles soient d'origine fœtale ou maternelle.

Elle doit idéalement être pratiquée dans un centre de référé. Le choix de la césarienne se fait également en prenant en compte les aspects financiers.

La césarienne est une procédure invasive, cependant, elle a présenté une mortalité à court terme significativement plus faible (15 %) que la délivrance vaginale contrôlée (29 %) d'après l'étude de Freeman et al. (1999). De plus, les complications sont moindres (notamment la métrite) et la fertilité ultérieure est meilleure. Cependant, le taux de perte suite à une délivrance vaginale contrôlée peut être attribué à la durée des manipulations et peut donc être amélioré. Les taux de survie rapportés pour les juments après une césarienne pour dystocie dépassent 80 %, et peuvent même atteindre 100 % après une césarienne élective.

- La **fœtotomie** (Frazer 1997, 2007; Freeman et al. 1999; Brinsko et al. 2011a) : opération visant à extraire le fœtus mort de l'utérus de sa mère, en le découpant *in utero* sans léser les tissus maternels.

  Si le ou les fœtus sont morts, et qu'ils ne peuvent pas être délivrés à l'aide des manipulations par voie vaginale, la fœtotomie peut se pratiquer et constitue une alternative plus satisfaisante que la césarienne. En effet, elle permet d'éviter une chirurgie abdominale majeure et permet un rétablissement de la jument plus rapide. De plus, elle limite les contaminations si le poulain est mort depuis longtemps. En pratique, elle est souvent réalisée pour retirer la tête et le cou d'un fœtus mort lorsqu'il est difficile de corriger manuellement une déviation de la tête. Il ne faut pas réaliser plus d'une ou deux coupes afin de limiter les dommages causés au tractus génital. La fœtotomie permet en théorie de repositionner le fœtus afin de pouvoir réaliser une délivrance vaginale contrôlée.

- L'**euthanasie** de la jument (Lu, Sprayberry 2021) :

  En dernier recours et en cas d'intense faiblesse de la jument avec présence de poulains morts, il est possible de recourir à une euthanasie de la mère.

Finalement, il ressortirait que la méthode employée n'est pas le facteur qui influe le plus sur le succès du poulinage. C'est bien la durée de celui-ci et surtout la durée entre la rupture de l'allantochorion et la mise-bas (donc la durée du stade II) qui détermine le taux de survie des poulains à la naissance et dans les premiers jours de vie. Ainsi, lors d'une intervention sur des poulains vivants, il est impératif de corriger la dystocie en choisissant la méthode qui minimisera au mieux la durée de la mise-bas (Freeman et al. 1999; McKinnon et al. 2011).

B) Post-partum et pertes économiques suite à une gémellité

La principale conséquence d'une gémellité chez la jument est, comme il a été décrit précédemment, le risque d'avortement. Cela entraine la perte de la saison de reproduction et celle des poulains donc des retombées économiques non négligeables pour l'éleveur.

Si toutefois la gestation se poursuit jusqu'au bout et conduit à la naissance d'un ou de deux poulains vivants, il existe d'autres complications qui concernent la mère et ses poulains.

a) Conséquences d'une gémellité à terme pour la jument

Les conséquences pour la jument d'une naissance de jumeaux sont liées à deux principaux axes : les dystocies lors du poulinage et les besoins de deux poulains en post-partum.

Les dystocies sont en effet des complications fréquentes en cas de gémellité à terme. Celles-ci peuvent avoir différentes conséquences pour la mère, plus ou moins graves et fréquentes. Elles prédisposent notamment aux retentions placentaires, aux retards d'involution utérine, aux infections utérines (métrites), aux déchirures du tractus génital, voire à la rupture utérine et aux prolapsus utérins :

- La **rétention placentaire** : la délivrance des membranes fœtales constitue le troisième stade du poulinage. Elle doit avoir lieu dans les trois heures après la naissance du poulain et devient une urgence (rétention placentaire) si elle n'est pas effectuée dans les six heures post-poulinage. La rétention placentaire est une complication fréquente suite à un avortement, à une dystocie ou à un part prématuré. Il devient donc évident que c'est une complication très probable suite

à une gémellité. La prise en charge des rétentions placentaires est médicale. Elle est initiée avec une injection d'ocytocine (entre 10 et 60 UI par voie IV ou IM). La délivrance doit avoir lieu dans les 30 à 60 minutes sinon une deuxième dose d'ocytocine peut être administrée. Une alternative est d'administrer une perfusion lente (30 à 60 minutes) de 30 à 60 UI d'ocytocine diluée dans 1 L de NaCl. Si l'ocytocine ne permet pas la délivrance, il est possible de procéder à une délivrance manuelle du placenta. Dans tous les cas de rétention placentaire, une antibiothérapie est indispensable. Celle-ci est réalisée à base de sulfamides et triméthoprime ou de pénicilline et gentamicine. Enfin, les rétentions placentaires sont graves puisqu'elles augmentent le risque d'endométrite et de fourbure (Vandeplassche et al. 1971; Freeman et al. 1999; Frazer 2002; Maurin et al. 2004; Blanchard, MacPherson 2007).

- Les **retards d'involution utérine** : ils sont également une conséquence des dystocies et des rétentions placentaires. Cela entraine un allongement de la reprise de cyclicité et affecte la saison de reproduction suivante (Maurin et al. 2004; Brinsko et al.2011c).

- Les **infections utérines** (métrites, endométrites) : elles peuvent également être secondaires à une dystocie, en lien avec les manipulations du praticien. Leur prise en charge passe par des lavages utérins quotidiens avec du sérum physiologique tiède associés à une antibiothérapie locale et générale. Ces infections peuvent être responsables de retard d'involution utérine (Maurin et al. 2004; Blanchard, MacPherson 2007; Brinsko et al.2011c).

- Les **déchirures du tractus génital** et les **ruptures utérines** : elles peuvent survenir suite à des dystocies en post-partum. Elles sont prises en charge chirurgicalement avec un lavage péritonéal associé. Un traitement médical est ajouté avec une antibiothérapie, une perfusion de solutés et des anti-inflammatoires (Frazer 2002; Maurin et al. 2004; Blanchard, MacPherson 2007).

- Les **prolapsus utérins** : ils sont très rares chez la jument, néanmoins ils constituent une urgence vitale. Il y a en effet un risque très important d'hémorragie par rupture de l'artère utérine. Leur prise en charge nécessite donc une bonne efficacité. Dans un premier temps, il faut empêcher la jument de se coucher et de se rouler.

Ensuite, après avoir réalisé une anesthésie générale, l'utérus est replacé par taxis. Une injection de sérum antitétanique est réalisée et une antibiothérapie large spectre est initiée. Il est également recommandé de mettre en place une perfusion de solutés complémentée en ocytocine et gluconate de calcium (Frazer 2002; Maurin et al. 2004; Blanchard, MacPherson 2007).

La naissance de deux poulains occasionne également des besoins plus importants pour la jument. En effet, pour produire une quantité de lait adéquate, ses besoins nutritifs sont augmentés. Il peut donc s'avérer nécessaire de réajuster son alimentation, voire de la complémenter. Si toutefois la production de lait n'est pas suffisante, il sera nécessaire de fournir du lait industriel aux poulains. Il est également très important de s'assurer que la prise colostrale des deux poulains est suffisante. En effet, les poulains jumeaux nouveau-nés sont très sensibles aux infections et généralement plus faibles que des poulains uniques.

b) Conséquences d'une gémellité à terme pour les poulains

Les gémellités conduites à terme avec deux poulains vivants représentent 1 à 2 % des gestations gémellaires. Parmi elles sont observées environ 50 % de pertes néonatales (Vagner 2017). Les poulains nouveau-nés jumeaux (Figure 25) qui survivent à la naissance sont généralement de petite taille et sous-développés (Josson 2009; Lester 2011) (Figure 18).

De plus, la gémellité est une condition qui prédispose à la prématurité avec les complications qui s'en suivent et au syndrome de mal-ajustement néonatal. Cela engage donc des frais financiers qui peuvent s'avérer conséquents pour le propriétaire. Un poulain est considéré comme **prématuré** s'il est né avant terme, soit avant 320 jours de gestation. Ses organes sont alors immatures, notamment ceux des systèmes nerveux et respiratoire. Cela est dû à un défaut de stimulation du cortisol fœtal. Les signes suivants de prématurité peuvent s'observer (Lester 2011) :

- Petite taille et faiblesse généralisée
- Poil court et soyeux
- Oreilles souples et déformées

- Laxité tendineuse augmentée
- Ossification incomplète des os carpaux et tarsaux
- Fréquence respiratoire basse.

La prématurité nécessite très souvent une hospitalisation et des soins intensifs. La prise en charge en soins intensifs repose sur un traitement de soutien et un traitement spécifique :

- Le traitement de soutien : il passe par un soutien respiratoire, un soutien circulatoire, des apports nutritionnels, un réchauffement et une antibiothérapie (risque de mauvais transfert de l'immunité, d'infections nosocomiales…).
- Le traitement spécifique concerne la prise en charge des membres immatures, des escarres, des surinfections…

L'essentiel est donc de reconnaitre la prématurité le plus vite possible afin de réaliser les soins nécessaires aux poulains pour maximiser leur chances de survie (Paul-Jeanjean 2007).

Figure 25 : Poulain jumeau nouveau-né (son jumeau était mort-né). Source : Jean-Michel Martinot

Le **syndrome de mal-ajustement néonatal** (MacLeay 2000; Toribio 2019; Wilkins 2011) est une anomalie très fréquente parmi les nouveau-nés équins. Il résulte d'une courte période de privation complète en oxygène avant la naissance. La gémellité est un des facteurs susceptibles de provoquer ce syndrome, de même que la prématurité.

Les signes cliniques associés sont essentiellement neurologiques : vocalisations anormales, absence de reflexe de succion, convulsions, cécité passagère… Si l'hypoxémie est prolongée, d'autres systèmes peuvent être affectés et causer de nouveaux symptômes. La survie de ces poulains dépend donc d'abord de l'étendue des lésions cérébrales en lien avec la durée de l'hypoxémie, mais aussi avec la rapidité de prise en charge.

Les soins sont coûteux et peuvent être relativement longs. Ils font tout d'abord intervenir un traitement médical adapté aux systèmes atteints. Une procédure de compression a aussi été préconisée dans la gestion de ce syndrome : le « Madigan squeeze ». L'objectif est de mimer le réflexe neural du fœtus qui se produit dans le canal de naissance pendant la transition entre l'inconscience intra-utérine et la conscience extra-utérine. Le succès de cette technique est variable, bien qu'une étude ait révélé une récupération plus rapide chez les poulains atteints qui ont reçu la compression pendant 20 minutes. De la même manière que pour la prématurité, la survie des poulains atteints passe par la rapidité et la pertinence de la prise en charge (MacLeay 2000; Toribio 2019).

La prématurité et le syndrome de malajustement néonatal s'accompagnent souvent d'un échec partiel ou complet de transfert passif de l'immunité. Une complication fréquente est alors la **septicémie** (Sanchez 2011). Un moyen de prévention est la supplémentation en plasma associée à une antibiothérapie large spectre préventive. Cependant, en cas de septicémie avérée, il est intéressant de réaliser un antibiogramme afin de cibler l'antibiotique le plus efficace et traiter l'infection (MacLeay 2000; Paul-Jeanjean 2007).

Les poulains jumeaux nouveau-nés sont donc plus fragiles et plus sensibles aux affections néonatales. Leur survie est intimement liée à la rapidité de diagnostic et de prise en charge de ces affections. Compte tenu des frais que cela engage, ils sont souvent considérés par leur propriétaire comme des non valeurs économiques. Cela justifie les différentes méthodes

présentées dans les parties précédentes pour réduire les gestations gémellaires à des poulains uniques.

BILAN du III :

- **Gémellité = deuxième cause d'avortement non infectieux chez la jument**
- **Parmi les gestations gémellaires : 1 à 2 % de naissances de deux poulains viables**
- **Complications au poulinage : dystocies d'origine fœtale**
  - **Nécessité d'interventions vétérinaires plus systématiques : délivrance manuelle assistée ou contrôlée, césarienne, fœtotomie, voire euthanasie**
- **Complications à la naissance :**
  - **Pour la jument en lien avec les dystocies : rétention placentaire, retard d'involution utérine, infection utérine, déchirure du tractus génital, prolapsus utérin…**
  - **Pour le poulain en lien avec le risque augmenté de prématurité : prédisposition au syndrome de mal-ajustement néonatal et aux infections en *post-partum* (septicémie…)**

BILAN DE LA PARTIE 2

Méthodes de réduction gémellaire au cours de la gestation :

- **Méthode de choix = écrasement manuel d'une vésicule embryonnaire avant sa fixation, plus de 90 % de réussite**
- **En cas d'impossibilité, autres options selon le stade de gestation :**
  - **Avant 35 jours de gestation : aspiration du liquide gestationnel ou ponction traumatogène échoguidée par voie transvaginale, attente de la résorption spontanée d'une vésicule embryonnaire ou induction d'un avortement total**
  - **Après 35 jours de gestation : luxation cranio-cervicale, injection létale échoguidée par voie trans-abdominale, compression thoracique, ablation chirurgicale d'un conceptus ou induction d'un avortement total**

Gémellité à terme :

- **Deuxième cause d'avortements non infectieux chez la jument avec seulement 1 à 2 % de naissances de deux poulains viables parmi les gestations gémellaires**
- **Fréquence des dystocies d'origine fœtale augmentée :**
  - **Interventions vétérinaires au poulinage**
  - **Complications pour la jument : rétentions placentaires, retards d'involution utérine, infections utérines, déchirures du tractus génital, prolapsus utérins…**
- **Risque augmenté de prématurité des poulains : prédisposition au syndrome de mal-ajustement néonatal et aux infections en *post-partum* (septicémie…)**

Conclusion

La gémellité constitue un facteur de risque important des gestations chez la jument. Premièrement, il s'agit de la seconde cause d'avortements non infectieux. De plus, sa présence au terme de la gestation entraine une prévalence accrue des dystocies d'origine fœtale, ce qui favorise les pathologies telles que les rétentions placentaires, les retards d'involution utérine ou encore les infections utérines… En ce qui concerne le ou les poulains nouveau-nés, la gémellité est un facteur de risque de la prématurité ce qui peut prédisposer au syndrome de malajustement néonatal ou à des infections comme la septicémie. Par ailleurs, les gestations gémellaires représentent 5 à 9 % des gestations précoces, avec une grande majorité de jumeaux dizygotes, mais toutefois 2,6 % de gestations monozygotiques.

L'ensemble de ces données rend fondamental le diagnostic précoce de cet état, afin de pouvoir adapter sa prise en charge et maximiser les chances de survie pour la jument et sa descendance. Pour cela, l'examen de choix est l'échographie transrectale à 14 jours de gestation (24 jours de gestation pour les jumeaux monozygotes). Il est primordial de réaliser un suivi échographique afin de différencier une gestation d'un kyste endométrial et de suivre la viabilité de la vésicule.

Une fois le diagnostic de gémellité établi, il incombe au vétérinaire de prendre en charge la jument pour réduire la gémellité à une gestation simple. La méthode de choix est l'écrasement manuel d'une vésicule embryonnaire avant sa fixation qui offre un taux de réussite de plus de 90 %. Si cela est impossible, d'autres méthodes ont été décrites : l'aspiration de liquide gestationnel ou la ponction traumatogène (16 à 70 % de réussite), la luxation cranio-cervicale (60 à 70 % de réussite), la compression thoracique, l'injection létale échoguidée par voie trans-abdominale (40 à 60 % de réussite), l'ablation chirurgicale d'un conceptus (70% de réussite en cas de fixation bilatérale). Il est également possible de mettre fin à la gestation en procédant à un avortement total suite à des injections de prostaglandines. Aujourd'hui, grâce à ces alternatives, les jumeaux dizygotes sont relativement bien gérés par le vétérinaire à des stades précoces de gestation. Cela permet d'augmenter les chances de mener une gestation à terme avec un poulain viable pour la jument.

Un des nouveaux et principaux enjeux actuels de la gémellité chez la jument est lié à l'augmentation du nombre de jumeaux monozygotes. Leur origine et leur développement sont assez mal connus mais semblent corrélés à l'utilisation croissante des techniques de reproduction assistée, en cohérence avec les données de reproduction humaine. Le diagnostic de ces gestations est difficile et plus tardif car il faut attendre 24 jours pour visualiser les deux embryons. Cela, ajouté à l'existence d'une vésicule unique et la présence de vascularisation commune, rend leur gestion plus compliquée. Il serait donc intéressant de poursuivre les recherches afin d'accroitre et d'affiner les connaissances dans cette voie, dans l'objectif de mieux appréhender ces gémellités.

Bibliographie

ALLEN, W. E. et GODDARD, P. J., 1984. Serial investigations of early pregnancy in pony mares using real time ultrasound scanning. *Equine Veterinary Journal*. 1984. Vol. 16, no. 6, pp. 509-514. DOI 10.1111/j.2042-3306.1984.tb02002.x.

ALLEN, W. R., 1970. Endocrinology of Early Pregnancy in the Mare. *Equine Veterinary Journal*. 1970. Vol. 2, no. 2, pp. 64-70. DOI 10.1111/j.2042-3306.1970.tb04159.x.

ALLEN, W. R., 1972. Transfer of ova between horses and donkeys. *Proceedings of the seventh international congress on animal reproduction and artificial insemination*. 1972. pp. 484-487.

ALLEN, W. R., GOWER, Susan et WILSHER, Sandra, 2011. Fetal membrane differentiation, implantation and early placentation. In: *Equine Reproduction*. Second Edition.

ALLEN, W. R. et MOOR, R. M., 1972. The origin of the equine endometrial cups. *Journal of Reproduction and Fertility*. 1972. Vol. 29, no. 2, pp. 313-316. DOI 10.1530/jrf.0.0290313.

ALLEN, W. R. et STEWART, Francesca, 2001. Equine placentation. *Reproduction, Fertility and Development*. 2001. Vol. 13, no. 8, pp. 623-634. DOI 10.1071/rd01063.

BASS, Luke et WILKINS, Julie, 2014. Birth of a Live Foal after Transabdominal Ultrasound-guided Cardiac Injection of a 200-day Equine Twin Fetus. *Journal of Equine Veterinary Science*. 2014. Vol. 34, no. 4, pp. 549-555. DOI 10.1016/j.jevs.2013.10.002.

BERGFELT, D. R., PIERSON, R. A. et GINTHER, O. J., 1989. Resurgence of the primary corpus luteum during pregnancy in the mare. *Animal Reproduction Science*. 30 décembre 1989. Vol. 21, no. 3, pp. 261-270. DOI 10.1016/0378-4320(89)90033-X.

BETSCH, Jean-Marc, 2017. Suivi échographique de l'embryon : les images de référence. In: *Pratique Vétérinaire Equine*.

BETSCH, Jean-Marc, ESTRADE, M., WAGNER, I. et BRUYAS, I., 2004. Résultats d'une étude prospective de terrain sur les ovulations multiples et la gémellité chez la jument (1999-2002). . 2004.

BETTERIDGE, K. J., EAGLESOME, M. D. et FLOOD, P. F., 1979. Embryo transport through the mare's oviduct depends upon cleavage and is independent of the ipsilateral corpus luteum.

Journal of reproduction and fertility Supplement. 1979. No. 27, pp. 387-394.

BETTERIDGE, Keith J., 2011. Embryo morphology, growth and development. In: *Equine Reproduction*. Second Edition.

BLANCHARD, T. L. et MACPHERSON, M. L., 2007. Postpartuient abnormalities. In: *Current Therapy in Equine Reproduction*. pp. 465-475.

BOMSEL-HELMREICH, Ondine et PAPIERNIK-BERKHAUER, Emile, 1976. Delayed Ovulation and Monozygotic Twinning. *Acta geneticae medicae et gemellologiae: twin research*. 1976. Vol. 25, no. 1, pp. 73-76. DOI 10.1017/S000156600001388X.

BRACHER, V., PARLEVLIET, J. M., PIETERSE, M. C., VOS, P. L., WIEMER, P., TAVERNE, M. A. et COLENBRANDER, B., 1993. Transvaginal ultrasound-guided twin reduction in the mare. *The Veterinary Record*. 1993. Vol. 133, no. 19, pp. 478-479. DOI 10.1136/vr.133.19.478.

BRINSKO, Steven P, BLANCHARD, Terry L, VARNER, Dickson D, SCHUMACHER, James, LOVE, Charles C, HINRICHS, Katrin et HARTMAN, David, 2011a. Dystocia and postparturient disease. In: *Manual of Equine Reproduction*. Third Edition. pp. 131-142.

BRINSKO, Steven P, BLANCHARD, Terry L, VARNER, Dickson D, SCHUMACHER, James, LOVE, Charles C, HINRICHS, Katrin et HARTMAN, David, 2011b. Management of the pregnant mare. In: *Manual of Equine Reproduction*. Third Edition. pp. 114-130.

BRINSKO, Steven P, BLANCHARD, Terry L, VARNER, Dickson D, SCHUMACHER, James, LOVE, Charles C, HINRICHS, Katrin et HARTMAN, David, 2011c. Pregnancy loss. In: *Manual of Equine Reproduction*. pp. 94-113.

BRINSKO, Steven P, BLANCHARD, Terry L, VARNER, Dickson D, SCHUMACHER, James, LOVE, Charles C, HINRICHS, Katrin et HARTMAN, David L, 2011a. Pregnancy: Physiology and Diagnosis. In: *Manual of Equine Reproduction*. Third Edition. Mosby. pp. 85-93.

BRINSKO, Steven P, BLANCHARD, Terry L, VARNER, Dickson D, SCHUMACHER, James, LOVE, Charles C, HINRICHS, Katrin et HARTMAN, David L, 2011b. Embryo Transfer. In: *Manual of Equine Reproduction*. Third Edition. pp. 276-287.

BRINSKO, Steven P, BLANCHARD, Terry L, VARNER, Dickson D, SCHUMACHER, James, LOVE, Charles C, HINRICHS, Katrin et HARTMAN, David L, 2011c. Assisted reproductive technology. In: *Manual of Equine Reproduction*. pp. 302-312.

BRINSKO, Steven P, BLANCHARD, Terry L, VARNER, Dickson D, SCHUMACHER, James, LOVE, Charles C, HINRICHS, Katrin et HARTMAN, David L, 2011d. Transrectal Ultrasonography in Broodmare Practice. In: *Manual of Equine Reproduction*. Third Edition. Mosby. pp. 54-72.

BRUYAS, Jean-François, 2017. Hormonologie de la gestation : application au diagnostic de gestation. In: *Pratique Vétérinaire Equine*.

CARNEVALE, E. M., COUTINHO DA SILVA, M. A., PANZANI, D., STOKES, J. E. et SQUIRES, E. L., 2005. Factors affecting the success of oocyte transfer in a clinical program for subfertile mares. *Theriogenology*. 2005. Vol. 64, no. 3, pp. 519-527. DOI 10.1016/j.theriogenology.2005.05.008.

CARNEVALE, E.M. et GINTHER, O.J., 1995. Defective Oocytes as a Cause of Subfertility in Old Mares1. *Biology of Reproduction*. 1995. Vol. 52, pp. 209-214. DOI 10.1093/biolreprod/52.monograph_series1.209.

CHOI, Y. H., LOVE, C. C., LOVE, L. B., VARNER, D. D., BRINSKO, S. et HINRICHS, K., 2002. Developmental competence in vivo and in vitro of in vitro-matured equine oocytes fertilized by intracytoplasmic sperm injection with fresh or frozen-thawed spermatozoa. *Reproduction (Cambridge, England)*. 2002. Vol. 123, no. 3, pp. 455-465.

CLEMENT, F., BERNARDEAU, P. et CHAVATTE, P., 1997a. Gestation. In: *Gestion de la jument*. Institut du cheval. pp. 167-210.

CLEMENT, F., BERNARDEAU, P. et CHAVATTE, P., 1997b. Physiologie. In: *Gestion de la jument*. pp. 19-74.

CLEMENT, F., BERNARDEAU, P. et CHAVATTE, P., 1997c. Fertilité et techniques nouvelles. In: *Gestion de la jument*. Institut du cheval. pp. 261-288.

COCHRAN, R, REGGIO, B, CARTER, J, HYLAN, D, PACCAMONTI, D, PINTO, C, EILTS, B, GUITREAU, A et GODKE, R.A, 1999. Twin pregnancies resulting from the transfer of

sperm-injected equine oocytes harvested from altrenogest-treated mares. *Theriogenology*. 1999. Vol. 51, no. 1, pp. 281. DOI 10.1016/S0093-691X(99)91840-X.

COLLEONI, Silvia, BARBACINI, Sandro, NECCHI, Denis, DUCHI, Roberto, LAZZARI, Giovanna et GALLI, Cesare, 2007. Application of Ovum Pick-Up, Intracytoplasmic Sperm Injection and Embryo Culture in Equine Practice. *Proceedings of the ... annual convention*. [en ligne]. 2007.

COVILLAULT, Guillaume, 2011. Conseils pratiques en suivi de gestation. *Bulletin des GTV*. 2011. Vol. 58, pp. 39-50.

COX, J. E., 1975. Oestrone and equilin in the plasma of the pregnant mare. *Journal of Reproduction and Fertility. Supplement*. 1975. No. 23, pp. 463-468.

DASCANIO, John J., 2021a. Endometrial cyst removal. In: DASCANIO, John J. et MCCUE, Patrick, *Equine Reproductive Procedures*. Second Edition. John Wiley & Sons. pp. 85-86.

DASCANIO, John J., 2021b. Twin reduction : manual technique. In: DASCANIO, John J. et MCCUE, Patrick, *Equine Reproductive Procedures*. Second Edition. John Wiley & Sons. pp. 295-297.

DASCANIO, John J., 2021c. Twin reduction : transvaginal aspiration. In: DASCANIO, John J. et MCCUE, Patrick, *Equine Reproductive Procedures*. Second Edition. John Wiley & Sons. pp. 299-301.

DASCANIO, John J., 2021d. Twin reduction : transabdominal fetal cardiac puncture. In: DASCANIO, John J. et MCCUE, Patrick, *Equine Reproductive Procedures*. Second Edition. John Wiley & Sons. pp. 309-310.

DAVIES MOREL, M. C. G et O'SULLIVAN, J. A. M, 2001. Ovulation rate and distribution in the thoroughbred mare, as determined by ultrasonic scanning: the effect of age. *Animal Reproduction Science*. 2001. Vol. 66, no. 1, pp. 59-70. DOI 10.1016/S0378-4320(01)00092-6.

DEMORY, Catherine, 2005. *Les dystocies d'origine fœtale chez la jument*. . 2005.

DIJKSTRA, A., CUERVO-ARANGO, J., STOUT, T. A. E. et CLAES, A., 2020. Monozygotic multiple pregnancies after transfer of single in vitro produced equine embryos. *Equine Veterinary Journal*. 2020. Vol. 52, no. 2, pp. 258-261. DOI 10.1111/evj.13146.

DOUGLAS, R. H., SQUIRES, E. L. et GINTHER, O. J., 1974. Induction of Abortion in Mares with Prostaglandin F2α. *Journal of Animal Science*. 1974. Vol. 39, no. 2, pp. 404-407. DOI 10.2527/jas1974.392404x.

ENGLAND, Gary, 2005. *Fertility and Obstetrics in the Horse*. Third Edition. Wiley.

EVANS, M. J. et IRVINE, C. H., 1975. Serum concentrations of FSH, LH and progesterone during the oestrous cycle and early pregnancy in the mare. *Journal of Reproduction and Fertility. Supplement*. octobre 1975. No. 23, pp. 193-200.

FOSS, R., ORTIS, H. et HINRICHS, K., 2013. Effect of potential oocyte transport protocols on blastocyst rates after intracytoplasmic sperm injection in the horse. *Equine Veterinary Journal. Supplement*. 2013. No. 45, pp. 39-43. DOI 10.1111/evj.12159.

FRAZER, G., 1997. Review of the Use of Fetotomy To Resolve Dystocia in the Mare. In: [en ligne]. 1997.

FRAZER, G. S., 2002. Postpartum complications in the mare. Part 1: Conditions affecting the uterus. *Equine Veterinary Education*. 2002. Vol. 14, no. S5, pp. 41-49. DOI 10.1111/j.2042-3292.2002.tb01793.x.

FRAZER, Grant S., 2007. Dystocia and fetotomy. In: *Current Therapy in Equine Reproduction*. pp. 417-434.

FREEMAN, D. E., HUNGERFORD, L. L., SCHAEFFER, D., LOCK, T. F., SERTICH, P. L., BAKER, G. J., VAALA, W. E. et JOHNSTON, J. K., 1999. Caesarean section and other methods for assisted delivery: comparison of effects on mare mortality and complications. *Equine Veterinary Journal*. 1999. Vol. 31, no. 3, pp. 203-207. DOI 10.1111/j.2042-3306.1999.tb03173.x.

GINTHER, O. J., 1983a. Fixation and orientation of the early equine conceptus. *Theriogenology*. 1983. Vol. 19, no. 4, pp. 613-623. DOI 10.1016/0093-691X(83)90181-4.

GINTHER, O. J., 1983b. Effect of reproductive status on twinning and on side of ovulation and embryo attachment in mares. . 1983.

GINTHER, O. J., 1984. Postfixation embryo reduction in unilateral and bilateral twins in mare. . 1984. pp. 11.

GINTHER, O. J., 1985. Dynamic physical interactions between the equine embryo and uterus. *Equine Veterinary Journal*. 1985. Vol. 17, no. S3, pp. 41-47. DOI 10.1111/j.2042-3306.1985.tb04592.x.

GINTHER, O. J., 1987. Relationships among number of days between multiple ovulations, number of embryos, and type of embryo fixation in mares. *Journal of Equine Veterinary Science*. 1987. Vol. 7, no. 2, pp. 82-88. DOI 10.1016/S0737-0806(87)80036-9.

GINTHER, O. J., 1989. Twin embryos in mares I: from ovulation to fixation. *Equine Veterinary Journal*. 1989. Vol. 21, no. 3, pp. 166-170. DOI 10.1111/j.2042-3306.1989.tb02132.x.

GINTHER, O. J., 1992. *Reproductive biology of the mare: basic and applied aspects*. 2nd ed. Cross Plains, Wis.: Equiservices.

GINTHER, O J, 1998. Equine Pregnancy: Physical Interactions Between the Uterus and Conceptus. *AAEP Proceedings*. 1998. Vol. 44.

GINTHER, O. J. et GRIFFIN, P. G., 1994. Natural outcome and ultrasonic identification of equine fetal twins. *Theriogenology*. 1994. Vol. 41, no. 5, pp. 1193-1199. DOI 10.1016/s0093-691x(05)80041-x.

GINTHER, O.J., 1982. Twinning in mares: A review of recent studies. *Journal of Equine Veterinary Science*. 1982. Vol. 2, no. 4, pp. 127-135. DOI 10.1016/S0737-0806(82)80005-1.

GINTHER, O.J. et DOUGLAS, R.H., 1982. The outcome of twin pregnancies in mares. *Theriogenology*. 1982. Vol. 18, no. 2, pp. 237-244. DOI 10.1016/0093-691X(82)90108-X.

GOVAERE, J, HOOGEWIJS, M, DE SCHAUWER, C, VAN ZEVEREN, A, SMITS, K, CORNILLIE, P et DE KRUIF, A, 2009. An Abortion of Monozygotic Twins in a Warmblood Mare. *Reproduction in Domestic Animals*. 2009. Vol. 44, no. 5, pp. 852-854.

GOVAERE, J. L. J., HOOGEWIJS, M. K., SCHAUWER, C., DEWULF, J. et KRUIF, A., 2008. Transvaginal ultrasound-guided aspiration of unilateral twin gestation in the mare. *Equine Veterinary Journal*. 2008. Vol. 40, no. 5, pp. 521-522. DOI 10.2746/042516408X320889.

HAMON, Muriel, 2017. Injection létale autour de 120 jours et autres techniques de réduction gémellaire. In: *Pratique Vétérinaire Equine*.

HENRY, M., CORYN, M. et VANDEPLASSCHE, M., 1982. Multiple ovulation in the mare. *Zentralblatt Fur Veterinarmedizin. Reihe A*. juin 1982. Vol. 29, no. 3, pp. 170-184. DOI 10.1111/j.1439-0442.1982.tb01392.x.

HERRLER, A., STEWART, F., CROSSETT, B., PELL, J. M., ELLIS, P. D., BEIER, H. M. et ALLEN, W. R., 2000. Identification of proteins in the equine embryonic capsule. *Journal of Reproduction and Fertility. Supplement*. 2000. No. 56, pp. 601-606.

HINRICHS, K., CHOI, Y. H., LOVE, L. B., VARNER, D. D., LOVE, C. C. et WALCKENAER, B. E., 2005. Chromatin configuration within the germinal vesicle of horse oocytes: changes post mortem and relationship to meiotic and developmental competence. *Biology of Reproduction*. 2005. Vol. 72, no. 5, pp. 1142-1150. DOI 10.1095/biolreprod.104.036012.

HINRICHS, Katrin, 2005. Update on equine ICSI and cloning. *Theriogenology*. 2005. Vol. 64, no. 3, pp. 535-541. DOI 10.1016/j.theriogenology.2005.05.010.

HINRICHS, Katrin, 2018. Assisted reproductive techniques in mares. *Reproduction in Domestic Animals*. 2018. Vol. 53, pp. 4-13. DOI 10.1111/rda.13259.

HVIID, Kathrine Vauvert R, MALCHAU, Sara Sofia, PINBORG, Anja et NIELSEN, Henriette Svarre, 2018. Determinants of monozygotic twinning in ART: a systematic review and a meta-analysis. *Human Reproduction Update*. 2018. Vol. 24, no. 4, pp. 468-483.

JOSSON, Anne, 2009. Diagnosis and management of twinning in mares. *In Practice*. 2009. Vol. 31. DOI 10.1136/inpract.31.5.226.

JOURNÉE, S.L., DE RUIJTER-VILLANI, M., HENDRIKS, W.K. et STOUT, T.A.E., 2013. Efficacy of transvaginal ultrasound-guided twin reduction in the mare by embryonic or fetal stabbing compared with yolk sac or allantoic fluid aspiration. *Theriogenology*. 2013. Vol. 80, no. 4, pp. 346-349. DOI 10.1016/j.theriogenology.2013.04.021.

KIMBLE, Katelyn et LOVE, Charles C, 2020. Monozygotic twins in a Thoroughbred mare bred by natural cover. . 2020.

KINDAHL, H., KNUDSEN, O., MADEJ, A. et EDQVIST, L. E., 1982. Progesterone, prostaglandin F-2 alpha, PMSG and oestrone sulphate during early pregnancy in the mare.

Journal of Reproduction and Fertility. Supplement. 1982. Vol. 32, pp. 353-359.

KLOHONATZ, K. M., NULTON, L. C., HESS, A. M., BOUMA, G. J. et BRUEMMER, J. E., 2019. The role of embryo contact and focal adhesions during maternal recognition of pregnancy. HE, Bin (éd.), *PLOS ONE*. 2019. Vol. 14, no. 3, pp. e0213322. DOI 10.1371/journal.pone.0213322.

LAZZARI, Giovanna, COLLEONI, Silvia, CROTTI, Gabriella, TURINI, Paola, FIORINI, Gaia, BARANDALLA, Maria, LANDRISCINA, Lorenza, DOLCI, Giovanni, BENEDETTI, Massimo, DUCHI, Roberto et GALLI, Cesare, 2020. Laboratory Production of Equine Embryos. *Journal of Equine Veterinary Science*. 1 juin 2020. Vol. 89, pp. 103097. DOI 10.1016/j.jevs.2020.103097.

LEITH, G. S. et GINTHER, O. J., 1984. Characterization of intrauterine mobility of the early equine conceptus. *Theriogenology*. 1 octobre 1984. Vol. 22, no. 4, pp. 401-408. DOI 10.1016/0093-691X(84)90460-6.

LESTER, G. D., 2011. Prematurity, Dysmaturity and Assessment of Maturity. In: *Equine Reproduction*. pp. 121-127.

LU, Kristina G. et SPRAYBERRY, Kim A., 2021. Managing Reproduction Emergencies in the Field: Part 2: Parturient and Periparturient Conditions. *Veterinary Clinics of North America: Equine Practice*. 1 août 2021. Vol. 37, no. 2, pp. 367-405. DOI 10.1016/j.cveq.2021.04.008.

MACLEAY, J. M., 2000. Neonatal maladjustment syndrome. *Journal of Equine Veterinary Science*. 1 février 2000. Vol. 20, no. 2, pp. 88-90. DOI 10.1016/S0737-0806(00)80443-8.

MACPHERSON, M. L., HOMCO, L. D., VARNER, D. D., BLANCHARD, T. L., HARMS, P. G., FLANAGAN, M. N. et FORREST, D. F., 1995. *Transvaginal ultrasound-guided allocentesis for pregnancy elimination in the mare*. Society for the Study of Reproduction.

MACPHERSON, Margo L et REIMER, Johanna M, 2000. Twin reduction in the mare: current options. *Animal Reproduction Science*. 2000. Vol. 60-61, pp. 233-244. DOI 10.1016/S0378-4320(00)00112-3.

MAURIN, Emmanuelle, PECHAYRE, Michel et GALISSON, Carole, 2004. Appareil génital femelle. In: *Guide pratique de médecine équine*. Med'Com. pp. 163-174.

MCCUE, P. M. et FERRIS, R. A., 2012. Parturition, dystocia and foal survival: A retrospective study of 1047 births. *Equine Veterinary Journal*. 2012. Vol. 44, pp. 22-25. DOI 10.1111/j.2042-3306.2011.00476.x.

MCCUE, P. M et LINDHOLM, A. R., 2010. Embryo Recovery Procedures and Collection Success: Results of 492 Embryo-Flush Attempts | AAEP. *AAEP Proceedings*. 2010. pp. 318-321.

MCCUE, Patrick, 2021. Twin reduction : thoracic compression. In: DASCANIO, John J. et MCCUE, Patrick, *Equine Reproductive Procedures*. Second Edition. John Wiley & Sons. pp. 307-308.

MCCUE, Patrick M., 2014. Ultrasound examination of the pregnant mare. In: DASCANIO, John J. et MCCUE, Patrick M., *Equine Reproductive Procedures*. Second Edition. John Wiley & Sons. pp. 190-192.

MCCUE, Patrick M., THAYER, Jill, SQUIRES, Edward L., BRINSKO, Steven P. et VANDERWALL, Dirk K., 1998. Twin pregnancies following transfer of single embryos in three mares: A case report. *Journal of Equine Veterinary Science*. 1998. Vol. 18, no. 12, pp. 832-834. DOI 10.1016/S0737-0806(98)80333-X.

MCDOWELL, Karen J. et SHARP, Daniel C., 2011. Maternal recognition of pregnancy. In: *Equine Reproduction*. Second Edition.

MCKINNON, A. O., 2011. Management of twins. In: *Equine Reproduction*. pp. 2109-2117.

MCKINNON, A. O., SQUIRES, E. L et PICKETT, B. W., 1998. Management of twins and early embryonic death. In: *Equine Diagnostic Ultrasonography*. [en ligne]. Williams & Wilkins. pp. 21-30.

MCKINNON, A. O., SQUIRES, E. L, VAALA, W. E. et VARNER, D. D., 2011. Cesarean section. In: *Equine Reproduction*. Second Edition. pp. 2505-2510.

MERKT, H., JUNGNICKEL, S. et KLUG, E., 1982. Reduction of early twin pregnancy to single pregnancy in the mare by dietetic means. *Journal of Reproduction and Fertility. Supplement*. 1982. Vol. 32, pp. 451-452.

MOOR, R. M., ALLEN, W. R. et HAMILTON, D. W., 1975. Origin and histogenesis of equine

endometrial cups. *Journal of Reproduction and Fertility. Supplement*. 1975. No. 23, pp. 391-395.

MOREL, Mina C.G. Davies, NEWCOMBE, John R. et SWINDLEHURST, Jennifer C., 2005. The effect of age on multiple ovulation rates, multiple pregnancy rates and embryonic vesicle diameter in the mare. *Theriogenology*. 2005. Vol. 63, no. 9, pp. 2482-2493. DOI 10.1016/j.theriogenology.2004.09.058.

NEWCOMBE, John R., 2000. The probable identification of monozygous twin embryos in mares. *Journal of Equine Veterinary Science*. 2000. Vol. 20, no. 4, pp. 269-274. DOI 10.1016/S0737-0806(00)80347-0.

OUSEY, Jennifer C., 2011. Endocrinology of pregnancy. In: *Equine Reproduction*. Second Edition.

PASCOE, D. R. et STOVER, S. M., 1989. Surgical removal of one conceptus from fifteen mares with twin concepti. *Veterinary surgery: VS*. 1989. Vol. 18, no. 2, pp. 141-145. DOI 10.1111/j.1532-950x.1989.tb01058.x.

PASCOE, R. R., 1979. A Possible New Treatment for Twin Pregnancy in the Mare. *Equine Veterinary Journal*. 1979. Vol. 11, no. 1, pp. 64-65. DOI 10.1111/j.2042-3306.1979.tb01303.x.

PASHEN, R. L., 1980. Low doses of oxytocin can induce foaling at term. *Equine Veterinary Journal*. avril 1980. Vol. 12, no. 2, pp. 85-87. DOI 10.1111/j.2042-3306.1980.tb02316.x.

PAUL-JEANJEAN, Sophie, 2007. Conduite à tenir en cas de prématurité chez le poulain. In: *Le nouveau praticien vétérinaire équine*. Néva. pp. 21-26.

RANTANEN, N. W. et KINCAID, B., 1989. Ultrasound guided fetal cardiac puncture: a method of twin reduction in the mare. *Proceedings of the annual convention of the American Association of Equine Practitioners (USA)*. 1989.

REED HOLYOAK, G. et LEY, William B., 2007. Management regimens for uterin cysts. In: *Current Therapy in Equine Reproduction*. pp. 121-125.

RIGBY, S., LOVE, C., CARPENTER, K., VARNER, D. et BLANCHARD, T., 1998. Use of prostaglandin E2 to ripen the cervix of the mare prior to induction of parturition. *Theriogenology*. 15 octobre 1998. Vol. 50, no. 6, pp. 897-904. DOI 10.1016/s0093-

691x(98)00194-0.

ROBERTS, Melissa Ann, LONDON, Kelly, CAMPOS-CHILLÓN, Lino Fernando et ALTERMATT, Joy Lynn, 2015. Presumed monozygotic twins develop following transfer of an in vitro-produced equine embryo. *Journal of Equine Science*. 2015. Vol. 26, no. 3, pp. 89-94. DOI 10.1294/jes.26.89.

SAMUEL, C. A., ALLEN, W. R. et STEVEN, D. H., 1976. Studies on the equine placenta II. Ultrastructure of the placental barrier. *Journal of Reproduction and Fertility*. 1976. Vol. 48, no. 2, pp. 257-264. DOI 10.1530/jrf.0.0480257.

SANCHEZ, L. C., 2011. Sepsis. In: *Equine Reproduction*. pp. 154-163.

SAVARD, K. et BURDULIS, B., 1961. The estrogens of the pregnant mare. *Endocrinology*. 1 mars 1961. Vol. 68, no. 3, pp. 411-416. DOI 10.1210/endo-68-3-411.

SHARP, D. C., ZAVY, M. T., VERNON, M. W., BAZER, F. W., THATCHER, W. W. et BERGLUND, L. A., 1984. The role of prostaglandins in the maternal recognition of pregnancy in mares. *Animal Reproduction Science*. 1984. Vol. 7, no. 1, pp. 269-282. DOI 10.1016/0378-4320(84)90039-3.

SHARP, D.C, 2000. The early fetal life of the equine conceptus. *Animal Reproduction Science*. 2000. Vol. 60-61, pp. 679-689. DOI 10.1016/S0378-4320(00)00138-X.

SHEERIN, Pete C, HOWARD, C. E., LEBLANC, M. M. et STROMBERG, A. J., 2010. Effects of operator, treatment and mare age on the live foal rate of mares after manual twin reduction. *Animal Reproduction Science*. 2010. Vol. 121, no. 1-2, pp. 312-313. DOI 10.1016/j.anireprosci.2010.04.165.

SHIPLEY, Clifford F., 2007. Pregnancy diagnosis in domestic animals. In: SCHATTEN, Heide et CONSTANTINESCU, Gheorghe M., *Comparative Reproductive Biology*. First Edition. Blackwell Publishing. pp. 321-322. Google-Books-ID: 6iNdSk7gPf4C

SITTERS, Sophie, 2014. Palpation of the pregnant mare per rectum. In: DASCANIO, John J. et MCCUE, Patrick M., *Equine Reproductive Procedures*. John Wiley & Sons. pp. 185-187.

SLONE, Donnie E., 1988. Ovariectomy, Ovariohysterectomy, and Cesarean Section in Mares. *Veterinary Clinics of North America: Equine Practice*. 1 décembre 1988. Vol. 4, no. 3,

pp. 451-459. DOI 10.1016/S0749-0739(17)30622-3.

SOBIRAJ, A. et BOSTEDT, H., 1985. [Direct and indirect methods of the diagnosis of pregnancy in mares]. *Tierarztliche Praxis*. 1985. Vol. 13, no. 3, pp. 313-323.

SQUIRES, E. L., HILLMAN, R. B., PICKETT, B. W. et NETT, T. M., 1980. Induction of abortion in mares with equimate: effect on secretion of progesterone, PMSG and reproductive performance. *Journal of Animal Science*. mars 1980. Vol. 50, no. 3, pp. 490-495. DOI 10.2527/jas1980.503490x.

SQUIRES, E. L, MCCLAIN, M. G., GINTHER, O. J. et MCKINNON, A. O., 1987. Spontaneous multiple ovulation in the mare and its effect on the incidence of twin embryo collections. . 1987.

SQUIRES, E. L. et MCCUE, P. M., 2007. Superovulation in mares. *Animal Reproduction Science*. 2007. Vol. 99, no. 1-2, pp. 1-8. DOI 10.1016/j.anireprosci.2006.04.054.

SQUIRES, E. L, MCCUE, P. M et VANDERWALL, D, 1999. The current status of equine embryo transfer. *Theriogenology*. 1999. Vol. 51, no. 1, pp. 91-104. DOI 10.1016/S0093-691X(98)00234-9.

SQUIRES, E.L., DOUGLAS, R.H., STEFFENHAGEN, W.P. et GINTHER, O.J., 1974. Ovarian Changes during the Estrous Cycle and Pregnancy in Mares. *Journal of Animal Science*. 1974. Vol. 38, no. 2, pp. 330-338. DOI 10.2527/jas1974.382330x.

STEWART, D. R. et STABENFELDT, G., 1981. Relaxin activity in the pregnant mare. *Biology of Reproduction*. septembre 1981. Vol. 25, no. 2, pp. 281-289. DOI 10.1095/biolreprod25.2.281.

STOUT, T. A. et ALLEN, W. R., 2001. Role of prostaglandins in intrauterine migration of the equine conceptus. *Reproduction (Cambridge, England)*. 2001. Vol. 121, no. 5, pp. 771-775.

SUNDARAM, Viji, RIBEIRO, Salustiano et NOEL, Martha, 2018. Multi-chorionic pregnancies following single embryo transfer at the blastocyst stage: a case series and review of the literature. *Journal of Assisted Reproduction and Genetics*. 2018. Vol. 35, no. 12, pp. 2109-2117. DOI 10.1007/s10815-018-1329-8.

SWEGEN, Aleona, 2021. Maternal recognition of pregnancy in the mare: does it exist and why

do we care? *Reproduction*. 2021. Vol. 161, no. 6, pp. R139-R155. DOI 10.1530/REP-20-0437.

TOLEDO, Manuela G., 2005. Is there increased monozygotic twinning after assisted reproductive technology? *Australian and New Zealand Journal of Obstetrics and Gynaecology*. 2005. Vol. 45, no. 5, pp. 360-364. DOI 10.1111/j.1479-828X.2005.00451.x.

TORIBIO, Ramiro E., 2019. Equine Neonatal Encephalopathy: Facts, Evidence, and Opinions. *The Veterinary Clinics of North America. Equine Practice*. 2019. Vol. 35, no. 2, pp. 363-378. DOI 10.1016/j.cveq.2019.03.004.

VAGNER, Ingrid, 2017. Comment diagnostiquer, suivre et gérer des gestations gémellaires chez la jument. *Le nouveau praticien vétérinaire*. 2017. Vol. 12, no. 44, pp. 84-88.

VAN NIEKERK, C. H., 1965. The early diagnosis of pregnancy, the development of the foetal membranes and nidation in the mare. *Journal of the South African Veterinary Association*. janvier 1965. Vol. 36, no. 4, pp. 483-488. DOI 10.10520/AJA00382809_3458.

VANDEPLASSCHE, M., SPINCEMAILLE, J. et BOUTERS, R., 1971. Aetiology, pathogenesis and treatment of retained placenta in the mare. *Equine Veterinary Journal*. 1971. Vol. 3, no. 4, pp. 144-147. DOI 10.1111/j.2042-3306.1971.tb04459.x.

VANDERWALL, D, 2000. Current Equine Embryo Transfer Techniques. [en ligne]. 2000.

VAN LEEUWEN, W., 1984. [Twin pregnancy in mares]. *Tijdschrift Voor Diergeneeskunde*. 1984. Vol. 109, no. 18, pp. 697-699.

VAN NIEKERK, C. H., MORGENTHAL, J. C., SANDERS, C. P. et MALAN, J. E., 1973. Progesterone concentration in the peripheral plasma of the mare during the oestrous cycle and early pregnancy. *Journal of the South African Veterinary Association*. 1973. Vol. 44, no. 4, pp. 363-373.

VERONESI, M.C., BATTOCCHIO, M., FAUSTINI, M., GANDINI, M. et CAIROLI, F., 2003. Relationship between pharmacological induction of estrous and/or ovulation and twin pregnancy in the Thoroughbred mares. *Domestic Animal Endocrinology*. 2003. Vol. 25, no. 1, pp. 133-140. DOI 10.1016/S0739-7240(03)00052-3.

VIVRETTE, S., 1994. The endocrinology of parturition in the mare. *The Veterinary Clinics of North America. Equine Practice*. avril 1994. Vol. 10, no. 1, pp. 1-17. DOI 10.1016/s0749-

0739(17)30366-8.

VIVRETTE, S. L., KINDAHL, H., MUNRO, C. J., ROSER, J. F. et STABENFELDT, G. H., 2000. Oxytocin release and its relationship to dihydro-15-keto PGF2alpha and arginine vasopressin release during parturition and to suckling in postpartum mares. *Journal of Reproduction and Fertility*. juillet 2000. Vol. 119, no. 2, pp. 347-357.

WEBER, J. A., FREEMAN, D. A., VANDERWALL, D. K. et WOODS, G. L., 1991. Prostaglandin E2 secretion by oviductal transport-stage equine embryos. *Biology of Reproduction*. 1991. Vol. 45, no. 4, pp. 540-543. DOI 10.1095/biolreprod45.4.540.

WILKINS, P. A., 2011. Perinatal Asphyxia Syndrome. In: *Equine Reproduction*. pp. 147-153.

WOLFSDORF, K. E., RODGERSON, D. et HOLDER, R., 2005. How to manually reduce twins between 60 and 120 days gestation using cranio-cervical dislocation. *Proceedings of the ... annual convention*. [en ligne]. 2005.

WOLFSDORF, Karen E., 2006. Management of Postfixation Twins in Mares. *Veterinary Clinics of North America: Equine Practice*. 2006. Vol. 22, no. 3, pp. 713-725. DOI 10.1016/j.cveq.2006.08.002.

WOLFSDORF, Karen E., 2021. Twin reduction : cranio-cervical dislocation. In: DASCANIO, John J. et MCCUE, Patrick, *Equine Reproductive Procedures*. Second Edition. John Wiley & Sons. pp. 303-306.

ORIGINES ET DEVENIRS DE LA GÉMELLITÉ CHEZ LA JUMENT

Auteur

LE GUEDART Marie

Résumé

La gémellité chez la jument est un phénomène relativement fréquent donc l'issue est souvent défavorable. Ainsi, il convient de comprendre ses origines et surtout de la diagnostiquer le plus précocement possible pour pouvoir intervenir avec la meilleure efficacité.
C'est l'objectif de ce travail. Dans une première partie sont abordées les origines de la gémellité, qu'elle soit dizygotique ou monozygotique. Pour cela, la physiologie du début de la gestation ainsi que le développement des technologiques de reproduction assistée chez la jument sont développées afin de comprendre les facteurs prédisposant à l'établissement d'une gémellité. Cette première partie est également l'occasion de détailler le diagnostic et le diagnostic différentiel d'une gestation gémellaire. Dans une seconde partie sont traités les devenirs de la gémellité selon le stade de gestation de la jument. De ce fait, l'écrasement manuel d'une vésicule, méthode de choix de réduction gémellaire, est détaillé. Puis, d'autres méthodes alternatives sont expliquées comme l'aspiration de liquide gestationnel ou ponction traumatogène échoguidée par voie trans-vaginale, la luxation cranio-cervicale, l'injection létale échoguidée par voie trans-abdominale, la compression thoracique, l'ablation chirurgicale d'un conceptus ou encore l'induction d'un avortement. Enfin, les complications pour la jument et les poulains au moment de la mise-bas sont abordées.

Mots-clés

Reproduction, Equin, Gestation, Gémellité, Embryon

Jury

Président du jury : **Pr DORET-DION Muriel**
1er assesseur : **Dr LEFRANC-POHL Anne-Cécile**
2ème assesseur : **Pr CADORÉ Jean-Luc**

RÉPUBLIQUE FRANÇAISE
Liberté
Égalité
Fraternité

VetAgro Sup